



Serie de casos clínicos

**TUBERCULOSIS MUCOCUTÁNEA:
PRESENTACIÓN DE 3 CASOS Y REVISIÓN DE LA LITERATURA**

Cantú Parra Laura¹, Vidal Jorgelina^{1,2}, Innocenti Alicia Carolina¹, Borzotta Florencia¹,
Rivarola Emilce^{1,2}, Parra Viviana^{1,2}

1. Hospital Luis C. Lagomaggiore, Mendoza, Argentina.
2. Universidad Nacional de Cuyo, Mendoza, Argentina.

Contacto: Laura Cantú Parra correo electrónico: dermatolago@gmail.com

Recibido: 05 de noviembre de 2017 - Aceptado: 28 de noviembre de 2017

RESUMEN

La tuberculosis mucocutánea es una entidad caracterizada por una gran variedad de manifestaciones clínicas. Se produce como resultado de la inoculación exógena de la micobacteria o por diseminación endógena, ya sea por contigüidad desde órganos profundos, diseminación hemática o linfática. El diagnóstico se establece mediante las manifestaciones clínicas, el estudio histopatológico, la existencia de micobacterias en tejidos o cultivos y la reacción del huésped frente al antígeno de *Mycobacterium tuberculosis*. El tratamiento de primera línea consiste en la politerapia convencional: isoniazida, rifampicina, pirazinamida y etambutol. Presentamos una serie de casos de tuberculosis mucocutánea y una revisión de la literatura.

Palabras clave: lupus vulgaris, escrofulodermia, tuberculosis orificial, granuloma tuberculoso, tuberculosis cutánea, *Mycobacterium tuberculosis*.

Introducción

La tuberculosis (TBC) es considerada mundialmente como un problema de salud pública, siendo la pulmonar la más frecuente. Las presentaciones extrapulmonares corresponden a un 10 a 20% de todas las formas de tuberculosis, mientras que la cutánea constituye el 1,5%.⁽¹⁾

La afectación de piel y mucosas puede presentarse de forma aislada o en el contexto de una TBC diseminada. Puede ser resultado de inoculación directa de una fuente exógena o por diseminación endógena.⁽¹⁾ El diagnóstico es dificultoso debido a que no presenta un patrón clínico específico.

ABSTRACT

Cutaneous tuberculosis is not a well-defined entity but comprises a wide spectrum of clinical manifestations. Skin involvement may occur as a result of exogenous inoculation, by contagious spread from a focus underlying the skin, particularly from lymphadenitis, and by hematogenous or lymphatic spread from a distant focus. Currently the diagnosis includes suggestive clinical presentation, histopathology, detection or identification of species in cultures and the reaction caused by the antigen of *Mycobacterium tuberculosis* in the host. The first line of treatment consists in: rifampin, isoniazid, pyrazinamide and ethambutol. In this article we present three cases of cutaneous tuberculosis and a review of the literature.

Key words: lupus vulgaris, scrofuloderma, tuberculosis cutis orificialis, tuberculoid granuloma, cutaneous tuberculosis, *Mycobacterium tuberculosis*.

Su expresión depende tanto de la vía a través de la cual se produce el compromiso cutáneo, así como también del estado inmunitario del paciente. Por ello debe contarse con un alto grado de sospecha y obtener confirmación diagnóstica a través de técnicas histológicas, microbiológicas y de reacción del huésped hacia el antígeno del *Mycobacterium tuberculosis*.⁽²⁾

Presentamos tres pacientes con manifestaciones cutáneas poco frecuentes, de una patología infecciosa prevalente en nuestro medio.

Casos clínicos (Tabla 1)

Caso N°1:

Varón de 41 años de edad, con antecedente de lupus eritematoso sistémico (LES) con nefropatía lúpica de 2 años de evolución y TBC renal de 3 meses de diagnóstico con regular adherencia al tratamiento.

Consultó por presentar una lesión dolorosa en cuarto dedo de mano izquierda de dos meses de evolución. Al examen físico se observó una úlcera profunda, de 4x3 cm de diámetro, con bordes violáceos y fondo levemente fibrinoso, en la que además se evidenció exposición de tendones. (Foto 1)

El estudio histopatológico de la lesión informó infiltrado inflamatorio granulomatoso formado por linfocitos, histiocitos y células gigantes multinucleadas de tipo Langhans, con necrosis caseosa central, compatible con granuloma tuberculoide (Foto 2).

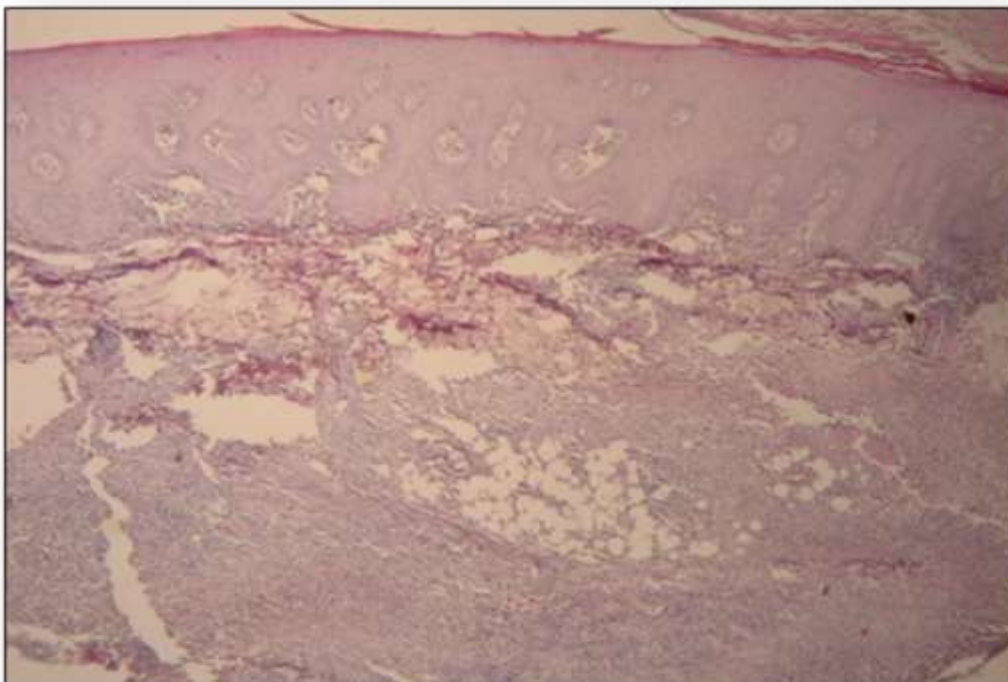
La tinción de Kinyoun fue negativa para bacilos ácido-alcohol resistentes (BAAR), al igual que el cultivo de piel en medios específicos.

Con estos datos se arribó al diagnóstico de lupus vulgar y se reinstauró el tratamiento antifímico con cuatro drogas (isoniacida, rifampicina, pirazinamida y etambutol a dosis habituales). Se observó curación completa de la lesión en cinco meses.

Foto 1: Úlcera de bordes definidos y fondo levemente fibrinoso compatible con lupus vulgar.

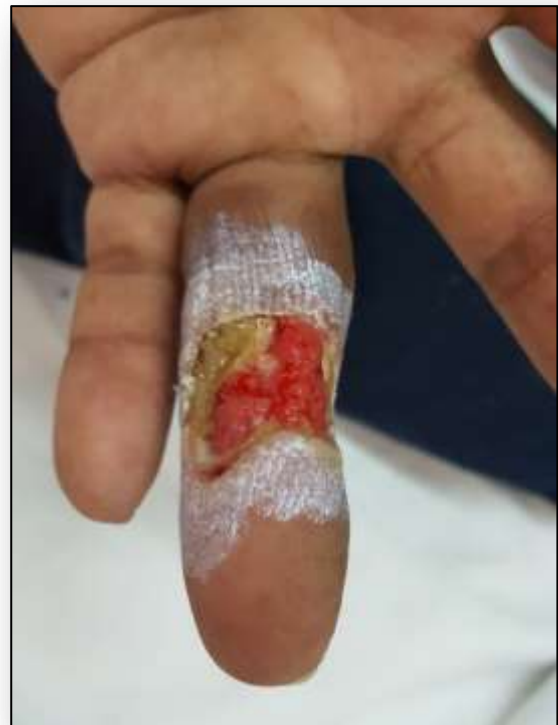

Foto 2: Hematoxilina-eosina 50x: epidermis con hiperortocqueratosis, acantosis y papilomatosis, infiltrado inflamatorio granulomatoso en dermis media con escasa necrosis caseosa en el centro.



Caso N°2:

Paciente de sexo masculino de 41 años que consultó por presentar tres lesiones eritematosas, pruriginosas y dolorosas en región inguinal derecha e izquierda y glúteo izquierdo de 3 meses de evolución.

Al examen físico se observaron placas eritematosas friables de bordes definidos, la mayor de 10x7 cm de diámetro, con drenaje de secreción purulenta. (Foto 3) Como antecedentes refirió tuberculosis testicular derecha de diagnóstico reciente.

Foto 3: Placa eritematosa friable localizada en región inguinal derecha, compatible con escrofuloremia.

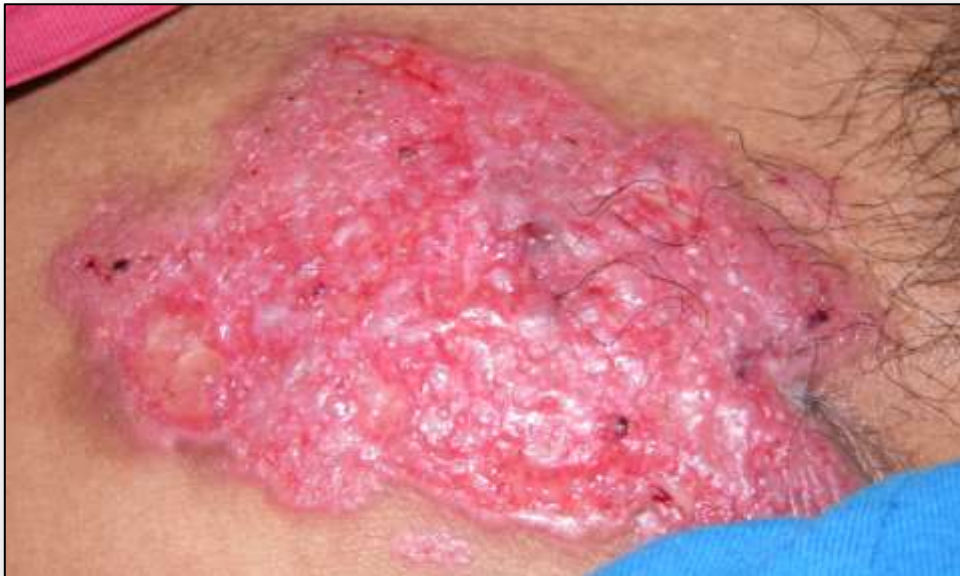
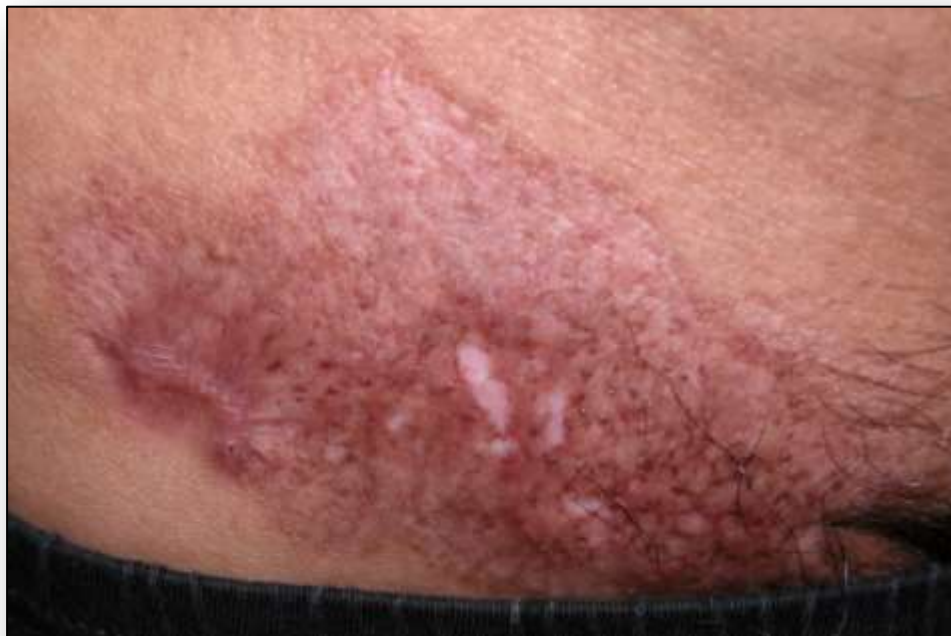
Foto 4: Evolución de placa de escrofulodermia con el tratamiento antifímico instaurado.



El estudio histopatológico informó epidermis con hiperplasia pseudoepiteliomatosa y en dermis media se observó infiltrado inflamatorio compuesto por linfocitos, histiocitos y células gigantes multinucleadas de tipo Langhans y cuerpo extraño dispuestas en un patrón granulomatoso, compatible con granuloma tuberculoide. La tinción de Kinyoun y el cultivo para micobacterias resultaron negativos.

Se realizó el diagnóstico de escrofulodermia, se instauró tratamiento antituberculoso con las cuatro drogas clásicas y se evidenció curación de las placas dejando cicatrices cribiformes. (Foto 4).

Caso N°3:

Paciente de sexo masculino de 72 años con antecedentes de tuberculosis laríngea de un año de evolución con abandono de tratamiento antifímico.

Consultó por presentar múltiples pápulas y un nódulo amarillento doloroso de 2x2 cm localizados en paladar duro, rodeado de mucosa eritematosa y edematosa. (Foto 5)

El estudio histopatológico informó infiltrado inflamatorio inespecífico, necrosis y granulomas caseosos. El cultivo de la lesión resultó positivo para *Mycobacterium tuberculosis*. Con dichos datos se arribó al diagnóstico de tuberculosis orificial.

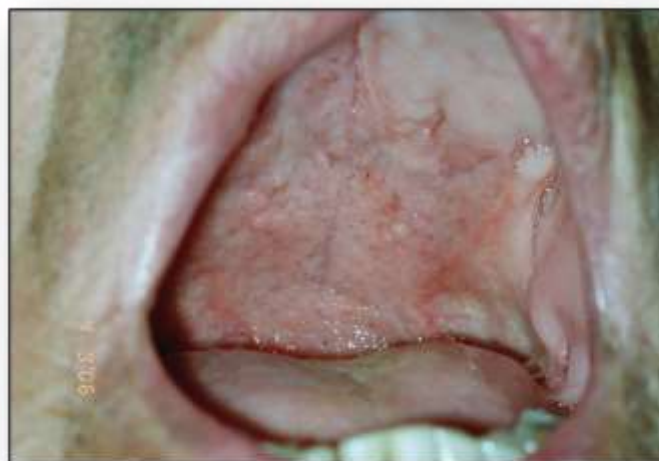

Foto 5: Múltiples pápulas y un nódulo amarillento localizados en paladar duro, compatible con TBC orificial.

Discusión

La TBC es una patología infecciosa causada por *Mycobacterium tuberculosis* y ocasionalmente por *Mycobacterium bovis*. En los últimos años se ha visto un aumento en su incidencia debido al incremento en la población mundial de enfermedades que causan inmunodeficiencia, especialmente del virus de la inmunodeficiencia humana.⁽¹⁾

La TBC mucocutánea representa un pequeño porcentaje de la afectación extrapulmonar.⁽³⁾ Se clasifica según la patogenia, las manifestaciones clínicas y el hallazgo histopatológico. (Tabla 2)

Las micobacterias pueden afectar la piel mediante inoculación exógena o endógena. Esta última puede ser por contigüidad desde focos adyacentes a la piel, principalmente linfadenitis, osteomielitis o epididimitis, o por diseminación hemática o linfática desde focos distantes.⁽²⁾

El lupus vulgar es la forma más frecuente de TBC cutánea. Presenta un curso crónico y progresivo en pacientes con inmunidad moderada. La micobacteria afecta la piel por diseminación endógena o, menos frecuente, por inoculación exógena en individuos previamente sensibilizados.⁽⁴⁾ La lesión es paucibacilar, por lo que la observación y

aislamiento del bacilo es dificultoso. Se ha reportado en la literatura transformación maligna de la lesión a carcinoma espinocelular o basocelular en el 8% de los pacientes que no reciben tratamiento.⁽⁵⁾

La escrofulodermia es la segunda forma más frecuente. Ocurre en niños y adultos jóvenes.⁽⁶⁾ La vía de infección es por contigüidad desde un foco ganglionar, óseo, articular o en el epidídimo. Se produce en pacientes con inmunidad conservada, por lo que las lesiones son paucibacilares y los cultivos suelen ser negativos.

Frecuentemente se resuelven con cicatrices queiloideas y retráctiles.⁽⁷⁾

La TBC orificial es una forma rara que afecta piel y mucosas por autoinoculación de micobacterias.⁽⁸⁾ Se localiza principalmente de la cavidad oral y zona perianal ya que proviene de focos de TBC pulmonar, intestinal o genitourinario.⁽⁹⁾

Las manifestaciones clínicas son inespecíficas, siendo la aparición de nódulos dolorosos lo más frecuente. Las lesiones son multibacilares por lo que generalmente se pueden observar microorganismos en tinciones o aislarlos en cultivos específicos.⁽⁸⁾

La TBC mucocutánea ofrece un reto diagnóstico y la demora del mismo es un

factor importante que dificulta su control. Para esto se deben tener en cuenta cuatro parámetros que incluyen el cuadro clínico, el estudio histopatológico, el cultivo y la identificación del ADN mediante la reacción en cadena de la polimerasa (PCR).⁽¹⁾ La histopatología de las biopsias cutáneas revela que las diferentes formas de presentación pueden tener hallazgos similares, pero existen datos característicos que pueden orientar a un tipo específico de TBC (Tabla 2). La observación al microscopio de BAAR en tinciones de secreciones o tejidos, como por ejemplo Ziehl-Neelsen, Kinyoun y técnicas fluorocrómicas con auramina-rodamina, es la primera evidencia de la presencia de micobacterias y permite iniciar el tratamiento empírico. Se necesitan $\geq 10^4$ bacterias por mililitro para obtener un diagnóstico positivo, por lo que su utilidad es limitada en muestras paucibacilares.⁽⁹⁾ Actualmente el cultivo en medios específicos, como Löwenstein-Jensen y semi sintéticos con agar, es considerado el *gold standard* para el diagnóstico de esta patología, teniendo en cuenta que la sensibilidad y especificidad en muestras cutáneas es menor. Este método, tienen la desventaja de demorarse 4 a 8 semanas en obtener el resultado.⁽¹⁾ La PCR facilita la detección directa y la identificación de agentes infecciosos en muestras clínicas en un período muy corto. Implica la amplificación *in vitro* de secuencias de ADN específicas del microorganismo. Es capaz de demostrar la presencia de fragmentos de ADN micobacterianos en muestras biológicas con resultados negativos de tinciones o cultivos. Sin embargo, esta técnica no se encuentra disponible en todos los países.⁽¹⁰⁾ Además, se debe solicitar la prueba de tuberculina (PPD) ya que la misma permite apoyar el diagnóstico de sospecha de TBC o detectar una infección tuberculosa latente.⁽⁹⁾ Recientemente se han introducido en el mercado dos pruebas inmunológicas que inicialmente se destinaban al diagnóstico de la TBC latente, pero que ahora se promueven

para el estudio de casos activos: QuantiFERON® y ELISpot®, basadas en la producción de interferón (IFN)- γ antígeno específico por células T.⁽¹⁾

Tanto la evolución clínica como el pronóstico de esta patología dependen del estado inmunitario del huésped.⁽¹⁾

En Argentina, el tratamiento de la TBC está garantizado por el Programa Nacional de Control de la Tuberculosis. La afectación cutánea debe tratarse con el mismo esquema que otras localizaciones. Los medicamentos de primera línea, principales o esenciales son: Isoniacida, Rifampicina, Pirazinamida, Estreptomina y Etambutol. Estos fármacos son efectivos en la mayoría de los casos. Se deben administrar en una fase inicial de 2 meses de duración y una fase de continuación de 4 meses.⁽¹¹⁾

Para concluir, podemos decir que los casos presentados confirman la importancia de mantener una vigilancia activa sobre lesiones cutáneas que puedan ser secundarias a infección por *Mycobacterium tuberculosis*, ante los que se debe tener una alta sospecha clínica y realizar los estudios correspondientes para arribar al diagnóstico e instaurar el tratamiento de manera temprana.

Conflictos de interés

Los autores declaran no poseer conflictos de interés.

Referencias bibliográficas

1. Almaguer-Chávez J, Ocampo-Candiani J, Rendón A. Panorama actual en el diagnóstico de la tuberculosis cutánea. *Actas Dermosifiliogr.* 2015;100(7):562-70.
2. Hill M, Sanders C. Cutaneous tuberculosis. *Microbiol Spectrum.* 2017; 5 (1): 311-22.
3. Arora S, Arora G, Kakkar S. Cutaneous tuberculosis: A clinico-morphological study. *Med J Armed Forces India.* 2006; 62(4):344-7.
4. Vora R, Diwan N, Jivani N, et al. Lupus vulgaris involving both inguinal regions: A case of autoinoculation. *J Clin Diagnostic*

-
- Res. 2016;10(11):1-2.
5. Rhodes J, Caccetta T, Tait C. Lupus vulgaris: Difficulties in diagnosis. *Australas J Dermatol.* 2013;54(2):53-5.
 6. Dias M, Bernardes Filho F, Quaresma M, et al. Update on cutaneous tuberculosis. *An Bras Dermatol.* 2014;89(6):925-38.
 7. Roche E, García-Melgares ML, Vilata J, et al. Escrofuloderma de larga evolución. *Actas Dermosifiliogr.* 2005;96(8):522-4.
 8. Sun W, Xu K, Chen L, et al. Tuberculosis cutis orificialis with both gingival involvement and underlying pulmonary tuberculosis. *Aust Dent J.* 2011;56(2):216-20.
 9. De Maio F, Maria Treçarichi E, Visconti E, et al. Understanding cutaneous tuberculosis: two clinical cases. *JMM Case Reports.* Publicación periódica en línea. 2016;3
www.ncbi.nlm.nih.gov/pmc/articles/PMC5343121.
 10. Sales M, Fonseca Júnior A, Orzil L, et al. Validation of a real-time PCR assay for the molecular identification of *Mycobacterium tuberculosis*. *Braz J Microbiol.* 2014;45(4):1363-9.
 11. Beltramé S, Latorraca M, Moral M. *Enfermedades infecciosas, Tuberculosis, guía para el equipo de salud Nro 3 (2da edición).* Publicación periódica en línea. 2014. <http://www.msal.gob.ar>.

Tabla 1. Resumen de casos clínicos

	Caso 1	Caso 2	Caso 3
Antecedentes	TBC renal	TBC testicular	TBC laríngea
Inmunidad	Moderada	Conservada	Disminuida
Diseminación	Hemática	Contigüidad	Autoinoculación de órgano interno
Cultivo específico	Negativo	Negativo	<i>Mycobacterium tuberculosis</i>
Histopatología	Infiltrado inflamatorio granulomatoso formado por linfocitos, histiocitos y células gigantes multinucleadas de tipo Langhans compatible con granuloma tuberculoide		
Diagnóstico	Lupus vulgar	Escrofulodermia	TBC orificial

Tabla 2. Clasificación de tuberculosis cutánea

Diseminación	Clínica	Histopatología	Cultivo	Clasificación
Exógena				
Inoculación primaria	Úlcera, nódulo, extensión linfática	Infiltrado inflamatorio granulomatoso con caseificación	Positivo	Chancro tuberculoso Complejo tuberculoso primario
Reinfección	Pápula hiperqueratósica asintomática	Hiperqueratosis, infiltrado inflamatorio agudo en epidermis, focos granulomatosos	Negativo	Tuberculosis verrugosa
Endógena				
Contigüidad	Nódulos subcutáneos firmes que se ulceran, trayectos fistulosos, drenaje de material caseoso	Infiltrado inflamatorio granulomatoso, fístula, tejido de granulación, necrosis caseosa	Positivo o negativo	Escrofulodermia
Autoinoculación	Nódulo amarillo o rojizo que se ulcera	Infiltrado inflamatorio inespecífico y necrosis, tubérculos caseificados	Positivo	Tuberculosis orificial
Hemática o linfática	Múltiples nódulos y placas en cabeza y cuello	Infiltrado inflamatorio inespecífico, escasa caseificación	Negativo	Lupus vulgar
Hemática desde foco pulmonar	Múltiples máculas, pápulas o pústulas en tronco	Infiltrado inflamatorio inespecífico, necrosis	Positivo	Tuberculosis miliar aguda
Hemática durante períodos de bacteremia	Abscesos subcutáneos fluctuantes	Infiltrado inflamatorio granulomatoso, abscesos, necrosis masiva	Positivo	Absceso tuberculoso metastásico

Almaquer-Chávez J. modificada y adaptada.