



UNCUYO
UNIVERSIDAD
NACIONAL DE CUYO

FO
FACULTAD DE
ODONTOLOGÍA



FACULTAD DE ODONTOLOGÍA
UNIVERSIDAD NACIONAL DE CUYO

TRABAJO FINAL PARA OPTAR AL TÍTULO DE
ESPECIALISTA EN ENDODONCIA

**AVULSIÓN DENTARIA: REIMPLANTE BAJO
CONDICIONES DESFAVORABLES DEL MEDIO DE
CONSERVACIÓN**

Alumna: Od. Lucila M. Stella

Directora: Prof. Dra. Graciela Peña

Mendoza, Noviembre de 2023

AGRADECIMIENTOS

Agradezco en primer lugar a mi familia, mis papás y hermanos, quienes me apoyan y acompañan en cada objetivo con tanto cariño, compañerismo y amor. También a mis colegas y compañeras Sol y Sabrina por estos años compartidos y el apoyo mutuo para lograr este título.

A mis docentes por su dedicación, vocación y afecto, y todas las personas que llevo en el corazón y han sido parte de este transitar. ¡Gracias!

ÍNDICE

Resumen.....	pág.4
Introducción.....	pág.5
Caso Clínico.....	pág.16
Discusión.....	pág.21
Conclusión.....	pág.27
Bibliografía.....	pág.28

RESUMEN

La avulsión dental es una lesión traumática grave cuyo pronóstico depende de muchos factores relacionados con las características propias del paciente, el desarrollo del traumatismo bucal y las circunstancias en que ocurre el mismo, además de la terapéutica llevada a cabo.

En una lesión por avulsión, se produce un daño en el ligamento periodontal, el haz neurovascular, el cemento, el hueso alveolar y la encía. Por lo tanto, es necesario un tratamiento complejo, ya que se ven afectados múltiples componentes del diente. Además, la acción instantánea tomada en el lugar del incidente mejorará el pronóstico general de los dientes. Si no se toman medidas inmediatas, pueden producirse consecuencias a largo plazo, incluidas complicaciones del tratamiento postoperatorio y reabsorción radicular de reemplazo.

El objetivo de este trabajo es realizar una descripción minuciosa de un caso clínico de avulsión de un elemento dentario con ápice maduro, reimplantado bajo condiciones desfavorables en cuanto al medio de conservación.

Este caso clínico se describe el tratamiento de un canino superior avulsionado mediante reimplantación después de un lapso menor a 60 minutos de estar en un ambiente extraoral y en ausencia de un medio de conservación adecuado. El tratamiento se realizó según las normas de la Asociación Internacional de Traumatología Dental (IADT). Sin embargo, desde los primeros momentos de atención, el pronóstico fue reservado debido a las condiciones desfavorables previas a la reimplantación.

Una lesión por avulsión representa un desafío y existen opciones de tratamiento a considerar para obtener el mejor pronóstico según la historia del traumatismo. La reimplantación de la pieza dentaria produce el mejor pronóstico, siempre y cuando el elemento dentario se haya sometido a un proceso de almacenamiento apropiado en los primeros 60 minutos posteriores al trauma.

INTRODUCCIÓN

El trauma dental es un impacto o lesión de los dientes y otros tejidos duros y blandos dentro y alrededor de la cavidad oral. Suele ser repentino, circunstancial, inesperado, accidental, y a menudo requiere atención de emergencia.

Aunque estas lesiones son más comunes en ciertos grupos, todo individuo es susceptible a sufrir un traumatismo dental a lo largo de su vida. (Baston *et al.*, 2000; Glendor *et al.*, 2009).

Las lesiones dentales traumáticas son más prevalentes en la dentición permanente (58,6%) mientras que, en la dentición primaria, constituyen el 36,8% afectando principalmente piezas dentarias anterosuperiores (Azami *et al.*, 2015).

Las lesiones traumáticas orales son más frecuentes durante los primeros 10 años de vida, disminuyendo gradualmente con la edad y son muy raros después de los 30 años, mientras que las lesiones corporales son más frecuentes en adolescentes y adultos jóvenes y son comunes a lo largo de la vida.

Con respecto al género existe una mayor prevalencia de trauma en los varones en comparación con las mujeres (Glendor *et al.*, 1996; Eilert Petersson *et al.*, 1997).

Los factores etiológicos están muy relacionados con la edad del paciente. En preescolares, las caídas son la causa más común de lesiones orales, mientras que, en los niños en edad escolar, las lesiones son causadas principalmente por deportes o golpes por otra persona (Azami, *et al.*, 2015). En adolescentes y adultos jóvenes, los robos, violencia física y los accidentes de tránsito son los factores etiológicos más comunes (Perheentupa *et al.*, 2001; Santos *et al.*, 2010). El trauma dental ocurre con mayor frecuencia en el hogar, escuela y centros deportivos.

Las características anatómicas que aumentan la probabilidad de que se produzcan traumatismos dentoalveolares incluyen dientes superiores protuberantes, overjet (más de 3 mm), mordida abierta anterior, mal oclusión (Clase II), labios incompetentes y respiración bucal (Sanchez, 2018). El alcance del daño está relacionado con factores tales como la energía de impacto, la resiliencia y forma del objeto impactante, dirección del impacto y la reacción de los tejidos que rodean al diente (Siqueria *et al.*, 2013). Este tipo de trauma dental poco común conlleva riesgos, incertidumbre diagnóstica y un posible seguimiento a largo plazo para el paciente. También hay una

combinación ilimitada de impacto ambiental y factores individuales que hacen que cada caso sea único (Borges *et al.*, 2017).

La clasificación de las lesiones dentarias se basa en un sistema adoptado por la Organización Mundial de la Salud (OMS 1995). Sin embargo, Andreasen 1999 modificó dicha clasificación con un enfoque clínico, por lo tanto, se incluyen lesiones dentarias, estructuras de soporte, encías, mucosa oral y se basa en consideraciones anatómicas, terapéuticas y de pronóstico. Esta clasificación se puede aplicar tanto para la dentición permanente como para la dentición primaria (Andreasen *et al.*, 1999).

La clasificación incluye lesiones a los tejidos duros dentarios y la pulpa como lo son la infracción, fractura de esmalte, fractura de esmalte y dentina y aquella que incluye además la pulpa. También se clasifican en lesiones a los tejidos duros dentarios, la pulpa, ligamento periodontal y proceso alveolar, de las cuales podemos encontrar fractura corono radicular, fractura radicular y fracturas de la pared o del proceso alveolar. Los traumatismos bucales además pueden involucrar a los tejidos blandos, encía, mucosa oral o piel generando lesiones de abrasión, contusión, laceración o avulsión de tejidos. Puede presentarse además conmoción cerebral. Con respecto a las lesiones que involucran a los tejidos de soporte la clasificación incluye concusión, subluxación, luxación extrusiva, lateral o intrusiva y la avulsión (Andreasen *et al.*, 2011).

Respecto a la avulsión, en esta situación traumática, el diente sufre el desplazamiento completo o exarticulación del mismo desde su alveolo, teniendo como consecuencia el corte del suministro sanguíneo pulpar con exposición de las células del ligamento periodontal al medio externo (Andreasen *et al.*, 2011). El ligamento periodontal es un tipo de tejido conectivo blando interpuesto entre la raíz de un diente y la pared interna de la cavidad alveolar adyacente. Por lo tanto, su función principal es fijar el diente en su alvéolo y atenuar cualquier carga oclusal que actúe sobre él. Cuando un diente se avulsiona, todas las fibras de su ligamento periodontal (PDL) se rompen. Por lo tanto, la regeneración o el restablecimiento de PDL es un requisito primordial para la supervivencia de los dientes avulsionados cuando se reimplantan (Alotaibi *et al.*, 2023).

Por lo general, se necesita una cantidad significativa de fuerza para la avulsión de los dientes, y se deben sospechar otras lesiones en las estructuras circundantes como fracturas óseas y contusiones gingivales (Mordini *et al.*, 2021). Esta lesión es el evento de trauma dental más importante y representa entre 0.5% a 3% de los traumatismos dentoalveolares en los dientes permanentes (Glendor *et al.*, 1996; Andreasen *et al.*, 2007).

El diente que se avulsiona con mayor frecuencia en ambas denticiones es el incisivo central superior. Es más frecuente en niños que en niñas y ocurre con mayor frecuencia entre los siete y nueve años de edad. Probablemente esto se debe a la inmadurez del ligamento periodontal (Bastone *et al.*, 2000).

Inmediatamente después de la lesión, el PDL y la pulpa del diente avulsionado, comienzan a sufrir una lesión isquémica, que pronto se agrava con la sequedad, la exposición a bacterias o irritantes químicos. Estos eventos pueden dañar de forma irreversible el PDL y las células pulpares, incluso después de un breve período extraalveolar (Day *et al.*, 2019).

El tratamiento de elección es la reimplantación del elemento dentario en su alveolo, el 85% de los dientes maduros reimplantados, presentan curación de PDL. Si la reimplantación ocurre dentro de los 5 minutos se asegura el rápido retorno de las células periodontales a la función normal. Sin embargo, después de más de 15 minutos de almacenamiento en seco, las células precursoras, progenitoras o células madre ya no pueden diferenciarse en fibroblastos. Después de 30 minutos de almacenamiento en seco, es probable que prácticamente todas las células PDL que quedan en la raíz dentaria se hayan necrosado (Alotaibi *et al.*, 2023).

En los casos de dientes con ápice abierto, la revascularización podría lograrse, pero las tasas de éxito no son superiores al 50% (Day *et al.*, 2019).

Sin embargo, el reimplante inmediato rara vez ocurre, debido a diversos factores, como el estrés, la falta de conocimiento de las acciones apropiadas a tomar por parte de los padres, maestros, entrenadores, la proximidad a un centro de atención odontológico, o estado inconsciente del paciente (Kinirons *et al.*, 2000; Cristóbal *et al.*, 2012).

Cuando la reimplantación no es factible, las condiciones extra alveolares pueden modificarse conservando la pieza dentaria en un medio de almacenamiento

fisiológico. El uso de tales medios, tienen como objetivo primordial replicar el entorno oral para ayudar a preservar la viabilidad de las células del PDL después de la avulsión, para ello deben presentar capacidad clono génica, propiedades antioxidantes, contaminación microbiana nula o mínima, pH fisiológico, osmolaridad compatible, alta disponibilidad, fácil accesibilidad y bajo costo. Se informa que el crecimiento celular óptimo ocurre a una osmolaridad de 290-300 osmol kg⁻¹ y a un pH entre 2,2 y 7,4. Existe un aumento potencial del riesgo de necrosis celular, cuando se utiliza un medio inapropiado que conducirá a la anquilosis y reabsorción por reemplazo de la raíz de la pieza dentaria (Cristóbal *et al.*, 2012).

Existen numerosos medios de almacenamiento para la conservación de los dientes avulsionados. El de preferencia es la leche debido a sus propiedades fisiológicas (pH (6,5 - 7,2) osmolaridad (270 mOsm/kg), el cual, es de fácil obtención, ausencia de bacterias y presencia de sustancias nutritivas, como aminoácidos, carbohidratos y vitaminas, que la convierten en un medio compatible con las de las células del PDL (Bazmi *et al.*, 2013). Al ser una secreción glandular, la leche contiene factor de crecimiento epitelial, que estimula la proliferación y regeneración de los restos de células epiteliales de Malassez y activa la resorción ósea alveolar. Esto, en última instancia, contribuirá a aislar el tejido óseo del diente y disminuirá la probabilidad de anquilosis. A pesar de no ofrecer condiciones para la restauración de la morfología celular, ni para la diferenciación celular o mitosis, la leche previene la muerte celular. Sin embargo, es importante que se utilice en los primeros 20 minutos después de producida la avulsión (Pileggi *et al.*, 2018).

Siguiendo en escala de elección de medios de conservación, se opta por la solución salina equilibrada de Hank (HBSS), que es esencialmente una solución salina isotónica estéril y fisiológicamente equilibrada. Sus ingredientes como cloruro de sodio, potasio y de calcio, D-glucosa, bicarbonato de sodio, fosfato de potasio (monobásico), y sulfato de magnesio anhidro son capaces de conservar células y tejidos del PDL hasta 72 horas y reconstituir los componentes celulares degenerados. La HBSS es el mejor medio a nivel químico, sin embargo, no es el primero en elección debido a que su uso principal es en laboratorios de investigación, por lo tanto, no está disponible en la mayoría de los lugares donde suelen ocurrir los traumas dentarios, como escuela, hogar, campamentos y campos deportivos. A

demás su alto costo también lo convierte inaccesible (Malhotra *et al.*, 2010, Cristopher *et al.*, 2012).

La saliva se puede utilizar como medio de almacenamiento durante un corto período de tiempo. Su osmolaridad (60 - 70 mOsm/kg) es mucho menor que la fisiológica, por lo que un elemento dentario avulsionados sumergido en ella durante 2 a 3 horas sufrirá daño en la membrana de las células PDL, además la presencia de microorganismos la convierten en un medio de almacenamiento menos deseable. Respecto a la solución fisiológica, a pesar de ser compatible con las células del PDL, carece de nutrientes esenciales, como magnesio, calcio y glucosa, que son fundamentales para las necesidades metabólicas normales de las células del PDL. Lo contrario ocurre con la bebida Gatorade, la cual presenta los minerales necesarios pero su osmolaridad es inadecuada. Por último, el agua es el medio de almacenamiento menos deseable porque el ambiente hipotónico provoca rápida lisis celular e inflamación aumentada, pero se prefiere ante la falta de otro medio disponible. La consulta al odontólogo debe realizarse de inmediato (Blomlof *et al.*, 1981; Cristopher *et al.*, 2012; Es Khinda *et al.*, 2017; Franklin 2004).

Cuando el paciente llega a la consulta además de indagar sobre la historia del trauma, se debe realizar un examen físico, para descartar en primera instancia que el paciente no requiera atención médica urgente debido a un estado general de salud comprometido (Stokes *et al.*, 1992). Si el paciente acude en condiciones físicas aceptables, se procede al examen del alveolo dental en busca de material extraño y fragmentos de dientes, evaluar las estructuras circundantes para otras lesiones, como laceraciones, contusiones gingivales y fracturas óseas. Si no se encuentra un diente sospechoso de avulsión, se deberá descartar la aspiración, la colocación gastrointestinal o la intrusión (Fouad *et al.*, 2020).

La elección del tratamiento se relaciona con el estadio de formación de la raíz, si presenta ápice abierto o cerrado y la condición de las células del ligamento periodontal (Kinirons *et al.*, 2000). El estado de las células depende del medio de almacenamiento y el tiempo fuera de boca, especialmente el tiempo en que se mantuvo seco (Day *et al.*, 2019). Si el diente fue reimplantado en el lugar del accidente se verifica la correcta posición del mismo, su reajuste si es necesario con ligera presión digital y se procede a confeccionar la historia médica. La zona se

enjuaga suavemente con solución salina y se examinan el alveolo y tablas óseas por presencia, ausencia o colapso de las mismas. La palpación de las áreas apicales y la presión sobre los dientes circundantes se utilizan para determinar si una fractura alveolar está presente además de la avulsión. El movimiento de un segmento de hueso, o de múltiples dientes podrá sugerir presencia de una fractura alveolar, además, se deberá realizar una radiografía del hueso y sus alrededores, incluyendo los tejidos blandos (Fouad *et al.*, 2020, Mordini *et al.*, 2021).

Si el diente ha permanecido fuera de su alveolo en un tiempo mayor o menor a 60 minutos, con o sin conservación en medios fisiológicos adecuados la superficie de la raíz debe enjuagarse con solución salina para eliminar los residuos gruesos agitándolos suavemente en el medio de almacenamiento. El alvéolo debe irrigarse con solución salina estéril. Si hay una fractura de la pared del alveolo, el fragmento fracturado debe reposicionarse en su posición original. El diente debe reimplantarse lentamente con una ligera presión manual (Fouad *et al.*, 2020).

En todas las situaciones, el diente debe estabilizarse con una férula, para optimizar los resultados de curación de la pulpa y/o el ligamento periodontal. La férula por elección debe ser pasiva para proporcionar el movimiento funcional de las piezas dentarias traumatizadas; permitir la reinserción del ligamento periodontal y prevenir el riesgo de un mayor traumatismo o la ingestión de un diente con excesiva movilidad, además, se debe poder aplicarse y quitar fácilmente sin traumatismos adicionales ni daños en los dientes y los tejidos blandos circundantes, como también, no irritar los tejidos blandos, permitir pruebas de sensibilidad pulpar, acceso a la endodoncia, adecuada higiene bucal, no interferir en la oclusión, cumplir con el aspecto estético y proporcionar comodidad al paciente.

En base a los requisitos mencionados, la férula puede ser confeccionada con alambre pasivo de hasta 0.016mm o 0.4 mm de diámetro, o bien una línea de pesca de nylon de 0,13 – 0,25 mm, adherida a los dientes con resina compuesta. Los dientes permanentes reimplantados deben estabilizarse durante un período de 2 semanas (Kahler *et al.*, 2016, Fouad *et al.*, 2020).

El odontólogo debe suturar laceraciones de tejidos blandos si están presentes e iniciar la terapia endodóntica dentro de las 2 semanas posteriores a la reimplantación (Fouad *et al.*, 2020).

La reimplantación retardada tiene pronóstico desfavorable a largo plazo.

Consecutivo a la avulsión, las fibras del ligamento periodontal y el paquete neurovascular resultan severamente dañadas. Durante el periodo extraalveolar, las células pulpares y del ligamento periodontal comienzan a sufrir un daño isquémico. El resultado esperado es la reabsorción radicular por reemplazo. (Donaldson; Kinirons 2001, Es Khinda *et al.*, 2017).

Este proceso ocurre cuando se pierde la capa protectora de cementoblastos y restos epiteliales de Malassez que se encuentran a lo largo de la superficie radicular, generando de esta manera un acceso libre a los osteoclastos y macrófagos; quienes removerán el ligamento periodontal y el cemento dañado de la superficie dentaria (Andreasen y Cols., 1999). El tejido que se hiere inicialmente provoca una reacción inflamatoria que lleva a la actividad osteoclástica con reabsorción de cemento y dentina de la raíz. En el caso de daño severo y en ausencia de curación espontánea por la migración de cementoblastos viables adyacentes, sucederá anquilosis y reabsorción por reemplazo (Andreasen, 1980; Andreasen *et al.*, 1994; Trope, 1998) El cemento y la dentina de la raíz son resorbidos por osteoclastos con el reemplazo subsiguiente, por el depósito de hueso alveolar por osteoblastos. Este diente normalmente estará perdido entre 3 a 7 años después de la iniciación de la reabsorción radicular (Andersson, 1989). La reabsorción por reemplazo es la unión del diente y del hueso, sin el tejido conectivo de separación, resultado de la reabsorción inflamatoria externa (Ne *et al.*, 2000). Los espacios endostales del hueso alveolar contienen un reservorio de células progenitoras que son capaces, emigrando hacia el ligamento periodontal, de convertirse en osteoblastos o cementoblastos (Rifkin *et al.*, 1980). Si menos del 20% de la superficie de la raíz está envuelto, puede ocurrir una anquilosis transitoria (Andreasen, 1994). En lesiones más grandes ($> 4\text{mm}^2$), se crea una reabsorción por sustitución permanente. El diente se vuelve una parte integral del sistema de remodelado del hueso. Los osteoblastos reemplazan las áreas radiculares reabsorbidas con hueso (Hunter *et al.*, 1990).

Sin embargo, el objetivo de la reimplantación en estos casos es restaurar, al menos temporalmente, la estética y función del diente, manteniendo además el espacio y dimensiones del hueso alveolar lo que proporcionará una solución a corto plazo y dará tiempo para la planificación y el desarrollo de un plan de tratamiento integral.

Aunque la reimplantación de los dientes se considera una medida temporal, en muchos de estos casos, los dientes sobreviven hasta 20-40 años con un periodonto normal (Alotaibi *et al.*, 2023; Fouad *et al.*, 2020).

La terapia endodóntica debe realizarse entre los 7 y 15 días posteriores a la reimplantación (Fouad *et al.*, 2020). El objetivo de este paso es eliminar las toxinas que surgen de las bacterias en la pulpa necrótica, que conducen a la inflamación y la reabsorción mediada por osteoclastos de los dientes reimplantados (Day *et al.*, 2019). El tratamiento endodóntico extraoral está contraindicado ya que prolonga el tiempo fuera del alveolo, dañando aún más las células del ligamento periodontal (Hinckfuss; Messer, 2009).

Previo a la terapia endodóntica se sugiere el uso de un medicamento intracanal (Fouad *et al.*, 2020).

El Hidróxido de Calcio ($\text{Ca}(\text{OH})_2$), el cual presenta numerosas propiedades, especialmente la inhibición de enzimas bacterianas, efectos antimicrobianos, activación de enzimas tisulares como la fosfatasa alcalina y estimulación de la mineralización; debe colocarse hasta por 30 días, previo a la obturación definitiva del conducto. Es discutible si los dientes avulsionados deben rellenarse en una sola visita o si se deben realizar múltiples aplicaciones de medicamentos intracanal antes de la obturación final. Se pueden utilizar otros apósitos intraconducto como el MTA (Mineral Trióxido Agregado), con el cual se reduce el número de visitas por su menor índice de reabsorción, presentando así mayor durabilidad. Sin embargo, hay datos limitados que apoyan su uso debido a la falta de ensayos clínicos. Para el tratamiento de visitas múltiples, el Ledermix (pasta resultante de la combinación de acetato de triamcinolona y demeclociclina) y acetazolamida son comparables al $\text{Ca}(\text{OH})_2$ en cuanto a la reducción de la reabsorción por reemplazo, pero se debe tener en cuenta la posible decoloración dental inducida por Ledermix. Si se elige un corticosteroide o una mezcla de corticosteroides / antibióticos para ser utilizado como un medicamento intracanal antiinflamatorio y antirresortivo, debe colocarse inmediatamente o poco después de la reimplantación y dejarse in situ durante al menos 6 semanas. La proteína derivada de la matriz del esmalte (Emdogain) también se ha utilizado en técnicas de regeneración periodontal y ha mostrado resultados significativos en la promoción de la formación de nuevo hueso, ligamento

periodontal y cemento. Los dientes tratados con Emdogain mostraron un porcentaje más bajo de reabsorción (31,58 %) que los dientes tratados con clorhexidina (CH) (80,48 %), además, es eficaz para estimular la formación de cemento acelular en dientes radiculares traumatizados. Cuando se aplican en la superficie de la raíz, estas proteínas dan lugar a la diferenciación de las células mesenquimales en cementoblastos, osteoblastos y fibroblastos. Sin embargo, actualmente se carecen de estudios que avalen completamente sus beneficios (Zare Jahromi *et al.*, 2019).

Respecto a la obturación final del conducto, la gutapercha se ha utilizado en la terapia de endodoncia durante más de 100 años y sigue siendo el material de preferencia. Es un producto de origen vegetal que presenta baja toxicidad tisular, buena adaptación a las paredes del conducto radicular, ablandamiento y plastificación por calor o químicos, buena radiopacidad, estabilidad fisicoquímica y facilidad de remoción en caso de ser necesario. Sin embargo, los conos de gutapercha deben asociarse con selladores endodónticos para promover un sellado adecuado del conducto radicular. Los más utilizados son los selladores a base de Hidróxido de Calcio, la liberación gradual y lenta de iones hidroxilo y calcio de estos materiales mantiene el ambiente altamente alcalino logrado con la colocación del apósito intracanal. Este es un punto clave para la erradicación de células bacterianas que permanecen viables después de la preparación químico - mecánica de los canales. Además, estos selladores tienen biocompatibilidad, que es una propiedad importante en casos de reimplantación tardía en los que se espera reabsorción de reemplazo y la exposición del material de relleno es inevitable (Sonia *et al.*, 2012).

El cumplimiento por parte del paciente a las visitas de seguimiento y la atención domiciliaria contribuyen a una curación satisfactoria después de una lesión. Tanto los pacientes, como los padres o tutores de los pacientes jóvenes, deben ser informados sobre el cuidado del diente reimplantado para una curación óptima y la prevención de lesiones mayores. Se les debe aconsejar evitar la participación en deportes de contacto; mantener una dieta blanda hasta por 2 semanas, de acuerdo a la tolerancia del paciente; higienizar la zona con un cepillo de dientes suave después de cada comida y usar enjuague bucal con clorhexidina (0.12%) dos veces al día durante 2 semanas (Foud *et al.*, 2020).

Respecto a la administración de antibióticos sistémicos, se ha recomendado su uso después de la avulsión y el reimplante. La acción principal de estos fármacos es prevenir reacciones relacionadas con infecciones y disminuir la aparición de reabsorción inflamatoria radicular, la cual es ocasionada debido a la presencia de bacterias de la cavidad oral, el medio de almacenamiento o el entorno en el que se produjo la avulsión. La amoxicilina o la penicilina siguen siendo las primeras opciones debido a su eficacia sobre la flora oral y a la baja incidencia de efectos secundarios (Foud *et al.*, 2020).

Los dientes reimplantados deben ser monitoreados clínica y radiográficamente a los 14 días (cuando se retira la férula), a las 4 semanas, 3 meses, 6 meses, un año y anualmente a partir de entonces durante al menos cinco años. La evidencia de reabsorción radicular y/o ósea en cualquier lugar alrededor de la circunferencia de la raíz debe interpretarse como reabsorción relacionada con infecciones (inflamatoria). La ausencia radiográfica de espacio ligamentoso periodontal, la sustitución de la estructura radicular por el hueso, junto con un sonido metálico a la percusión, deben interpretarse como una reabsorción (reemplazo) relacionada con la anquilosis.

Vale la pena señalar, que los dos tipos de reabsorción pueden ocurrir simultáneamente. El examen clínico y radiográfico proporcionará información para determinar el resultado. En caso de elemento con ápice cerrado un resultado favorable es cuando la pieza dentaria se encuentra asintomática, en función, con movilidad normal, sin sensibilidad a la percusión y sonido de percusión normal, en donde no se observa presencia de radiolucidez, como tampoco evidencia radiográfica de reabsorción radicular y la lámina dura parece normal.

Por otra parte, un elemento dentario avulsionado que manifiesta un resultado al tratamiento desfavorable, el paciente puede o no tener síntomas; presencia de hinchazón o tracto sinusal, excesiva o nula movilidad, con un sonido de percusión agudo (metálico); presencia de radiolucidez; evidencia radiográfica de reabsorción relacionada con la infección (inflamatoria), anquilosis o ambas.

Cuando la anquilosis se produce en un paciente en crecimiento, es muy probable que la infra posición del diente cree alteraciones en el crecimiento alveolar y facial a corto, medio y largo plazo (Foud *et al.*, 2020).

En base a la respuesta biológica del elemento avulsionado al tratamiento recibido, serán las decisiones clínicas a seguir. Las opciones de tratamiento más adecuadas pueden incluir decoronación, autotrasplante, un puente retenido con resina, prótesis parcial removible o un cierre del espacio con ortodoncia y su modificación con resina compuesta.

La decisión de realizar la decoronación se toma cuando el diente anquilosado muestra evidencia de infra oclusión que se considera estéticamente inaceptable y no puede corregirse mediante un simple tratamiento restaurador. Si el crecimiento ya ha sido finalizado el tratamiento por elección es la colocación del implante dental. Las decisiones de tratamiento se basan en una discusión completa con el paciente o el niño y sus padres, sumado a la experiencia del odontólogo tratante, con el objetivo de proporcionar la mejor calidad de vida al paciente (Foud *et al.*, 2020; Malmgren y Malmgren, 2002).

Por lo tanto, el objetivo de este trabajo es realizar una descripción minuciosa de un caso clínico de avulsión de un elemento dentario con ápice maduro, reimplantado bajo condiciones desfavorables en cuanto al medio de conservación.

CASO CLINICO

El presente trabajo reporta el caso de un canino superior derecho (elemento 13) en una paciente de sexo femenino de 20 años de edad, que se presenta a la consulta 24 horas posteriores a recibir el primer tratamiento odontológico de urgencias.

El elemento dentario con ápice cerrado sufrió una avulsión, como consecuencia del impacto de una bocha de hockey, conservándose incorrectamente (en una gasa), hasta el momento de su reimplantación, la cual, se realizó en un lapso de tiempo menor a los 60 minutos.

A su llegada, la paciente fue examinada en busca de signos extraorales de lesión, incluyendo hinchazón y asimetría de cara y cabeza, los cuales estaban ausentes. La inspección de los huesos faciales reveló una apertura bucal normal, no se observaron áreas de equimosis, crepitaciones o dolor a la palpación, lo que descartó la sospecha de fracturas.

El examen clínico intraoral y radiográfico reveló fractura radicular en elementos 11 y 12, reimplantación post avulsión elemento 13, fractura vertical elemento 14, luxación lateral elemento 21 y contusión en elemento 22. Las piezas dentarias se hallaban ferulizadas de manera rígida con un alambre 0,8 mm y grandes bloques de resina compuesta, como resultado del tratamiento odontológico de urgencias recibido anteriormente (**Fig.1 y 2**).

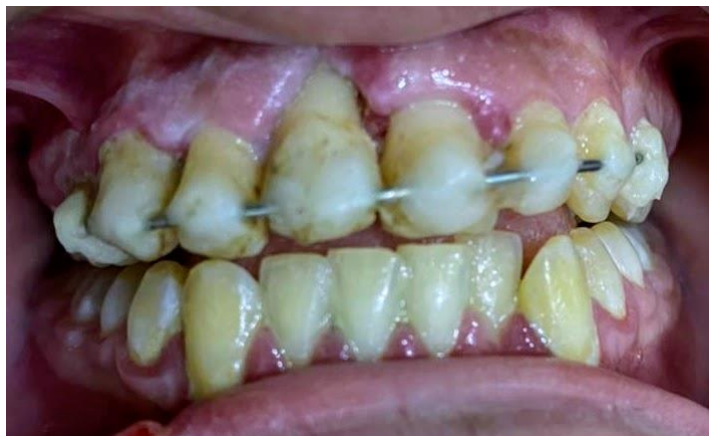

Fig.1. Imagen en donde se observa la presencia de una férula rígida.

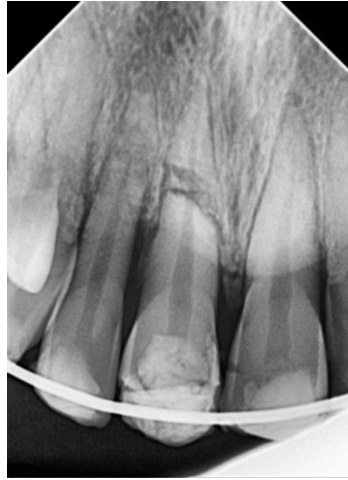

Fig.2. Imagen radiográfica preoperatoria

Se realizó historia clínica y médica sin evidencia de patología sistémica de relevancia.

Posteriormente se procedió a realizar pruebas de sensibilidad con Endo Ice Spray (Maquira, Brasil) (**Fig.3**), la cual dio un resultado negativo en el elemento 13.



Fig.3. Endo Ice spray refrigerante utilizado para la realización de pruebas de sensibilidad pulpar.

A partir de la radiografía de la zona anterosuperior, se constató la correcta reimplantación (13), y se procedió a cambiar la férula rígida existente, por una de tipo lábil, conformada con alambre de ortodoncia de 0,4 mm de diámetro, sostenida con botones de resina Flow (**Fig.4**).

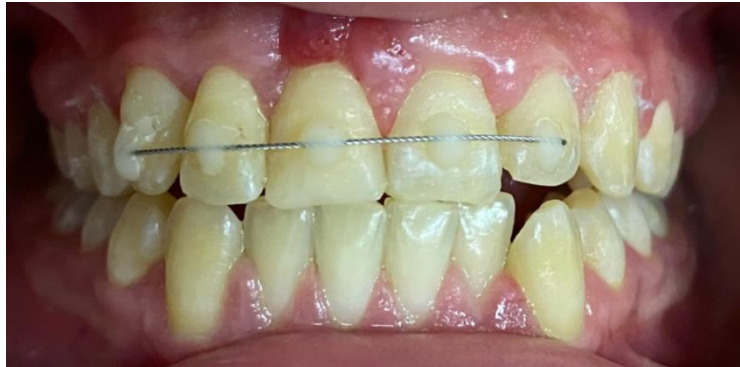

Fig.4. Férula lábil confeccionada con alambre de ortodoncia 0.4 mm.

Se le explicó a la paciente y su familia el tratamiento a seguir y se prescribió enjuague bucal con clorhexidina al 0,12% dos veces al día durante 7 días.

Luego de 8 días de la reimplantación, se preparó biomecánicamente el conducto radicular del elemento 13 con el sistema rotatorio recíprocante R-Motion® 25/06 (FKG Dentaire Sàrl. Suiza) (**Fig. 5**), colocando posteriormente hidróxido de calcio como medicación intracanal (Metapaste, Meta Biomed. Corea).



Fig.5. Sistema rotatorio recíprocante R-Motion® 25/06 (FKG Dentaire Sàrl. Suiza)

Se indicó estudios complementarios Cone Beam y radiografía panorámica (**Fig.6 y 7**)

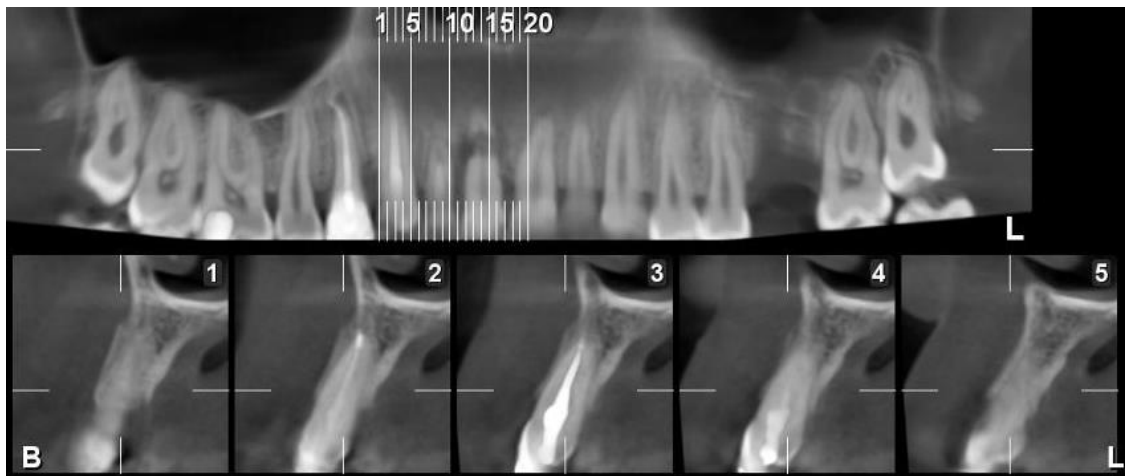


Fig.6. Estudio complementario. Cone Beam

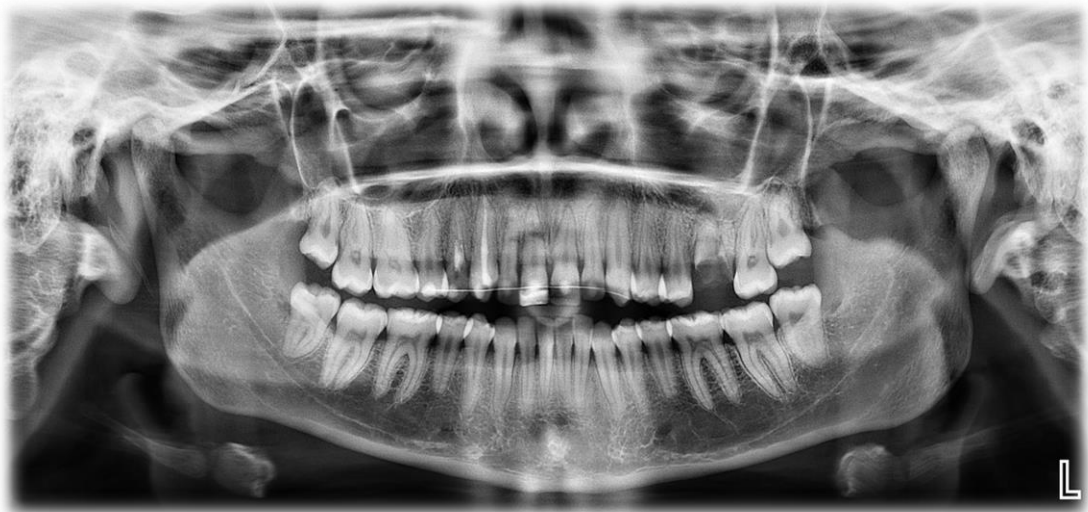

Fig.7. Estudio complementario. Radiografía panorámica

A los 28 días de la primera consulta, se realizó el tratamiento endodóntico, en donde se activó el irrigante con cavitador ultrasónico Woodpecker (Medical Instrument Co. China), con el fin de eliminar la medicación intracanal. Luego, el conducto radicular se obturó de forma permanente con puntas de gutapercha 25/06 (Meta Biomed. Corea) y cemento sellador (BIO-C® SEALER; Angelus. Brasil.) (**Fig. 8**).

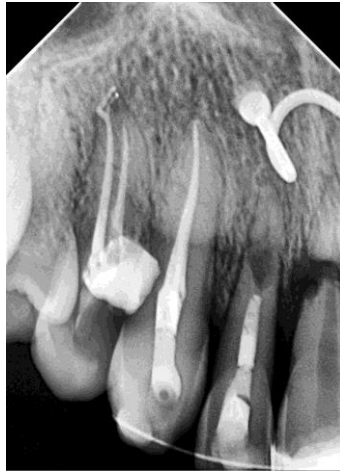

Fig.8. Radiografía posoperatoria inmediata

Los hallazgos clínicos y radiográficos después de 10 meses revelaron signos de anquilosis e inicio de reabsorción radicular (**Fig.9**). A la paciente se le advirtió el inicio de la reabsorción y la necesidad de controles deben ser periódicos (cada 6 meses), con el fin de controlar el avance de la lesión.

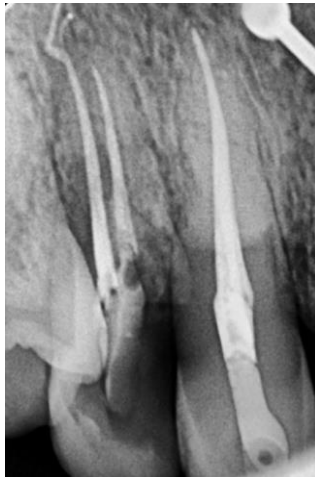

Fig.9. Radiografía de control a los 10 meses en donde se observa la presencia de reabsorción

DISCUSIÓN

Las lesiones dentales traumáticas son un problema de salud dental pública reconocido a nivel mundial. La prevalencia de trauma dental fue mayor en varones respecto a las mujeres ($10,2 \pm 4,7$ vs. $6,5 \pm 3,4$). La avulsión, por su parte, representa del 0,5 al 3 % de las lesiones dentales traumáticas con complicaciones más graves, como es la reabsorción radicular externa o de reemplazo; y su pronóstico depende en gran medida de las acciones tomadas en el lugar y prontamente después del accidente (Azami *et al.*, 2015). Este tipo de lesión se asocia con un alto riesgo de pérdida de vitalidad, especialmente si el ápice se ha desarrollado por completo (Alotaibi *et al.*, 2023).

Anderson, (2013) concluyó que, en adolescentes y adultos jóvenes, los deportes, agresiones y accidentes de tránsito son los factores etiológicos más comunes. En este grupo, las lesiones orales suelen estar relacionadas con el alcohol y ocurren con mayor frecuencia durante las horas de ocio y fines de semana (Anderson 2013).

Respecto a la causa del traumatismo descrito en el presente trabajo, el hockey es un deporte internacional popular, y las lesiones ocurren comúnmente debido a la alta velocidad de juego, la superficie del suelo duro y la naturaleza de contacto del deporte. Cualquier lesión tiene el potencial de ser perjudicial para la salud física y mental de un jugador.

Szukics, (2022) determinó que la mayoría de las lesiones ocurrieron en los juegos en comparación con el entrenamiento. El juego, independientemente del nivel, se presta a producir más lesiones debido a la mayor velocidad y al aumento de las tasas de control corporal comparado con la práctica, donde se dedica más al entrenamiento específico de habilidades y a la instalación de conjuntos ofensivos y defensivos. La tasa general de lesiones para todos los niveles de juego fue de 19,68 por cada 1000 EA (rango, 4,9-68,5 por cada 1000 EA) (EA; una unidad de susceptibilidad a la lesión definida como 1 atleta que participa en 1 práctica o juego en el que el atleta está expuesto a la posibilidad de lesión, informada como una tasa por cada 1000 EA). Las tasas más altas de lesiones se observaron en atletas a nivel internacional o juvenil, mientras que las tasas más bajas se observaron en atletas universitarios. Garantizar la existencia de medidas de seguridad sólidas en los recintos deportivos,

acompañadas del uso de dispositivos deportivos de protección, como protectores bucales, y educar a los niños/ adolescentes que realizan actividades deportivas, son algunas de las sugerencias que pueden ser efectivas para reducir la incidencia de traumatismos dentales.

El manejo adecuado de un diente avulsionado dentro de los primeros 30 minutos y un plan de tratamiento organizado son esenciales para aumentar la supervivencia dental. El tratamiento primero tiene como objetivo preservar la vitalidad del diente o mantener un diente funcional en su alvéolo para minimizar el retraso en el crecimiento del hueso alveolar, que será necesario para colocar un implante dental en el futuro (Alotaibi *et al.*, 2023).

Petrovic *et al.*, (2010) reafirmaron una vez más que la reimplantación inmediata del diente avulsionado es ampliamente aceptada como el tratamiento más apropiado, sin embargo, esto no siempre es posible. El paciente puede tener otras lesiones que podrían retrasar la reimplantación del diente avulsionado. Características como un alto índice de caries, periodontitis, afecciones cardíacas o inmunosupresoras graves, pacientes aprensivos deben, deben ser tomadas como contraindicaciones. A veces, el diente no se encuentra durante varias horas o varios días, o el accidente ocurre en una zona alejada de un consultorio dental. Cuando tales eventos ocurren, incluso si el tratamiento se retrasa, considerando los beneficios que podrían resultar de la terapia, se debe intentar la reimplantación. En este caso el elemento dentario tuvo un periodo extraalveolar seco, si nos guiamos por esta referencia, la viabilidad de las células del LPD se encontraban en un estado crítico, pero al no superar los 60 minutos fuera del alveolo había ventajosas posibilidades de evitar la reabsorción post reimplantación.

La mayoría de los estudios clínicos sobre reimplantación se han centrado en las asociaciones entre la duración del tiempo extraalveolar, tipos medios de almacenamiento, variables de tratamiento (momento del tratamiento endodóntico, duración de la medicación intracanal) y el desarrollo de la curación. El desarrollo apical en el caso de dientes inmaduros está significativamente relacionado con la supervivencia del elemento dentario reposicionado (Barrett, 1997). Nuestros objetivos esenciales del tratamiento fueron retener el canino avulsionado, mantener la apariencia estética y la función oclusal, lograr la reabsorción radicular de reemplazo y ahorrar tiempo para una restauración permanente.

El resultado del reimplante dental de dientes avulsionados muestra una amplia variación. En algunos casos, los dientes seguirán siendo funcionales durante décadas, mientras que otros se pierden a las pocas semanas de la reimplantación (Andreasen *et al.*, 1994).

En lesiones graves por avulsión, en las que se produce aplastamiento u otro daño del ligamento periodontal, las secuelas complicadas pueden provocar la reabsorción radicular. La pérdida de precemento, cementoblastos y restos epiteliales de Malassez da como resultado que la superficie expuesta de la raíz sea quimiotáctica para las células de reabsorción del tejido duro. Posteriormente, los macrófagos y los osteoclastos eliminan el ligamento periodontal y el cemento dañados. Otros eventos están determinados por: Exposición eventual de los túbulos dentinarios estado de la pulpa, ya sea isquémica y estéril o necrótica e infectada y presencia de cementoblastos vitales adyacentes. La curación de la pared del alvéolo (creación de hueso a través de células derivadas de la médula ósea) y la curación del ligamento periodontal adyacente (creación de cemento y fibras de Sharpey) se producen simultáneamente. La afectación del 20% de la superficie radicular, produce una anquilosis transitoria, que luego puede ser reabsorbida debido a estímulos funcionales, siempre que el diente en el período de curación se estabilice con una férula que permita una mínima movilidad. En lesiones más grandes (>4 mm²), se crea una anquilosis permanente. De este modo, el diente se convierte en una parte integral del sistema de remodelación ósea, siendo las células de reabsorción, principalmente, osteoclastos. Posteriormente, los osteoblastos reemplazan las áreas reabsorbidas de la raíz con hueso (Andreasen *et al.*, 1999).

Donaldson y Kinirons, (2001) informaron acerca del riesgo de la resorción temprana aumenta en dientes que tienen daño adicional o contaminación de la raíz, o que han sido mantenidos en condiciones secas por más de 15 min. Ellos encontraron que el tiempo de secado es el factor clínico más crucial.

Un estudio previo de Kinirons *et al.*, (2000) indicó que el riesgo de reabsorción aumenta dramáticamente después de 5 min de sequedad, con la probabilidad de aumentar la reabsorción en un 29% por cada 10 minutos de secado adicional. Si el LP adherido a la superficie de la raíz no se seca, las consecuencias de la avulsión dental suelen ser mínimas. De esta manera, la hidratación de sus células mantendrá

su viabilidad, permitiéndoles volver a unirse en el momento de la reimplantación, sin causar más que una mínima inflamación destructiva (Trope, 2002).

Minimizar el tiempo de secado extraoral es el factor más importante. Por este motivo el diente si no es reimplantado de forma inmediata en el sitio de la lesión, debe ser almacenado en un medio de conservación adecuado. El uso de un medio de transporte inadecuado aumenta potencialmente el riesgo de muerte de las células PDL. Se ha demostrado que el almacenamiento a corto plazo en una solución isotónica proporciona los mismos o incluso mejores resultados de curación que la reimplantación del diente de inmediato. Aunque HBSS y ViaSpan tienen un gran potencial para mantener las células PDL en un estado viable después de la avulsión, los aspectos prácticos del uso de estas soluciones y la falta de disponibilidad para el público en general las hacen menos ideales. La leche sigue siendo la solución de almacenamiento más utilizada y recomendada debido a su disponibilidad inmediata, pH apropiado, osmolaridad normal, abundancia de nutrientes y factores de crecimiento. Vale la pena señalar que el agua potable puede dañar el PDL debido a su baja osmolaridad. (Christopher *et al.*, 2012).

Finucae, (2003) concluyó que, en los niños, la reabsorción por reemplazo conduce a la pérdida de los dientes anquilosados, generalmente dentro de 1 a 5 años. En los adultos, la reabsorción por reemplazo ocurre más lentamente, lo que a menudo permite que el diente funcione durante muchos años. El diagnóstico de la reabsorción por reemplazo muestra clínicamente, que el diente afectado está inmóvil y exhibe un tono de percusión alto. Radiográficamente, el espacio del ligamento periodontal está ausente y se observa una unión directa entre el hueso alveolar y la raíz. Tanto la reabsorción inflamatoria como la reabsorción de reemplazo pueden diagnosticarse dentro de los 2 meses posteriores a la reimplantación de un diente avulsionado pero, con frecuencia, no se detectan hasta después de 6 meses. Si no se detecta reabsorción en 2 años, el riesgo de reabsorción se reduce considerablemente

El tratamiento tiene como objetivo limitar el daño al aparato de inserción periodontal y su inflamación resultante, como también, prevenir o enlentecer las consecuencias. Si bien la terapia endodóntica adecuada es efectiva en el tratamiento de la reabsorción inflamatoria externa, la reabsorción de reemplazo no puede detenerse ni repararse (Finucae *et al.*, 2003).

Andreasen 1995, en su estudio de 400 incisivos permanentes reimplantados, demostró que la reabsorción radicular está asociada con el procedimiento de endodoncia que se había realizado.

Kling *et al.*, (1986) abogaron por la eliminación temprana de la pulpa de los dientes reimplantados para minimizar o prevenir la reabsorción inflamatoria. Sin embargo, Andreasen (1994) recomienda retrasar el tratamiento endodóntico durante 1 semana después del reimplante para prevenir el desarrollo de anquilosis y reabsorción, y dar tiempo para la re inserción de las fibras periodontales.

De acuerdo con las pautas de la IADT (por sus siglas en inglés, Asociación internacional de Traumatología Dental), la terapia de conducto radicular debe iniciarse dentro de las dos semanas (7 a 10 días) posteriores a la reimplantación. El diente reimplantado necesita una terapia endodóntica porque la pulpa necrótica y sus toxinas pueden acceder al ligamento periodontal a través de diferentes vías de acceso, contribuyendo así al proceso de reabsorción. En el pasado, se aconsejaba realizar una terapia de conducto radicular por vía oral antes de la reimplantación. Sin embargo, las directrices actuales recomiendan que la endodoncia se realice por vía intraoral. Esto minimiza el tiempo extraoral y los factores de riesgo asociados, Se advierte que cuando el odontólogo ha optado por retrasar el tratamiento endodóntico, el paciente debe ser examinado cuidadosamente para que se pueda extraer la pulpa al primer signo de reabsorción. Sin embargo, en el caso de dientes con un ápice muy abierto, la terapia de endodoncia puede retrasarse, ya que es posible la revascularización de la pulpa (Andreasen *et al.*, 1994).

Kinirons *et al.*, 2000 encontraron que la incidencia de resorción inflamatoria aumentaba cuando la extirpación pulpar se retrasaba más de 20 días.

Los elementos dentarios que no fueron tratados con medicación intermedia mostraron reabsorción radicular más severa, mientras que en los dientes que fueron tratados inicialmente con hidróxido de calcio, seguido por obturación con gutapercha y sellador mostraron la menor reabsorción, pero en todos los casos el resultado final fue inevitable. El hidróxido de calcio tiene efectos antimicrobianos, inhibe las enzimas bacterianas, activa las enzimas tisulares como la fosfatasa alcalina y estimula la mineralización; por lo tanto, ayuda en la desinfección completa y reduce las posibilidades de reabsorción radicular asociada a la reimplantación. Aunque las

guías actuales recomiendan colocar hidróxido de calcio durante una duración más larga de cuatro semanas, se ha demostrado que tiene una eficacia similar cuando se coloca durante 10 a 20 días (Trope *et al.*, 1992).

La razón detrás de la ferulización del diente reimplantado es estabilizarlo en su posición adecuada. Se cree que la duración ideal de la férula de un diente avulsionado reimplantado es de dos semanas porque los estudios han demostrado que más del 60% de las propiedades mecánicas del LPD lesionado regresan dentro de las dos semanas posteriores a la lesión. Sin embargo, sería necesaria una semana adicional de entablillado en caso de traumatismo excesivo o si no se puede mantener el diente avulsionado en su posición correcta (Foud *et al.*, 2020).

Un diente reimplantado debe ser seguido a intervalos regulares hasta los 12 meses y posteriormente anualmente durante un período mínimo de cinco años, con exámenes clínicos y radiográficos en cada visita de seguimiento para descartar cualquier complicación asociada. Educar al paciente sobre el manejo de emergencias después de la avulsión y los diversos medios de almacenamiento es esencial para el manejo exitoso de un diente que sufre un traumatismo de avulsión.

En el caso descrito, el elemento 13 indica inicios de reabsorción radicular. Si bien fue reimplantado en un tiempo menor a 60 minutos desde la avulsión, superar los 15 minutos en seco afectó el pronóstico a corto y largo plazo. Esto se debe a que la superficie de la raíz presentó algunas células periodontales viables y otras que actuaron como estimuladores de inflamación. La totalidad del tratamiento desde la reimplantación, cambio de férula rígida por lábil confeccionada el alambre 0.4 mm; administración de antibióticos sistémicos y clorhexidina; inicio de la terapia endodóntica 15 días posteriores al trauma con medicación intraconducto (Hidróxido de Calcio); las indicaciones, probabilidades y citas de seguimiento, se basaron según las pautas de la Asociación Internacional de Traumatología Dental, con el objetivo de brindar asistencia de calidad ante este tipo de traumatismos.

CONCLUSIÓN

Una lesión por avulsión representa un desafío y existen opciones de tratamiento a considerar para obtener el mejor pronóstico según la historia del traumatismo. La reimplantación de la pieza dentaria produce el mejor pronóstico, siempre y cuando el elemento dentario se haya sometido a un proceso de almacenamiento apropiado en los primeros 60 minutos posteriores al trauma.

Es de real importancia que los formadores, socorristas, padres y maestros conozcan el manejo inicial en este tipo de traumatismos. El uso de los protectores bucales adecuados en los deportes de contacto de alto riesgo puede reducir la incidencia de posibles lesiones. Además, teniendo en cuenta la influencia negativa de los traumatismos dentales en la calidad de vida de los pacientes, los problemas psicológicos, sociales y los costos directos e indirectos del tratamiento, son de suma importancia para desarrollar estrategias de intervención efectivas al momento abordar este problema.

BIBLIOGRAFÍA

Alotaibi S, Haftel A, Wagner ND (2023). Avulsed Tooth. StatPearls.Treasure Island StatPearls Publishing; 2023 Jan-. PMID: 30969698.

Andersson, Lars (2013). Epidemiología de las lesiones dentales traumáticas. Revista de Endodoncia, 39(3), S2–S5.

Andersson L, Bodin I, Sorensen S (1989). Progression of root resorption following replantation of human teeth after extended extraoral storage. Endod Dent Traumatol 1989; 5:38–47.

Andreasen JO, Andreasen FM. Avulsions. In: Andreasen JO, Andreasen FM, editors (1994). Textbook and color atlas of traumatic injuries to the teeth. Copenhagen: Munksgaard 1994. p. 383 - 425.

Andreasen JO, Andreasen FM, Bakland LK, Flores MT (1999). Lesiones dentales traumáticas un manual. Copenhagen: Munksgaard; 1999: 9 – 11

Andreasen JO, Borum MK, Andreasen FM (1994). Progression of root resorption after replantation of 400 avulsed human incisors. In: Davidovitch Z, editor. The biological mechanisms of tooth eruption, resorption and replacement 26 byimplants. Boston (MA): Harvard Society for the Advancement of Orthodontics. 1994. p. 577–82.

Andreasen JO, Borum MK, Jacobsen HL, Andreasen FM (1995). Replantation of 400 avulsed permanent incisors. 2. Factors related to pulpal healing. Endod Dent Traumatol. 1995; 11:59–68.

Andreasen JO, LK Bakland, MT Flores, FM Andreasen y L. Andersson (2011). Textbook and Color Atlas of Traumatic Injuries to the Teeth (3rd edn). Copenhagen: Munksgaard Publishers.

Azami-Aghdash S, Ebadifard Azar F, Pournaghi Azar F, Rezapour A, Moradi-Joo M, Moosavi A, Ghertasi Oskouei S (2015). Prevalence, etiology, and types of dental trauma in children and adolescents: systematic review and meta-analysis. Med J Islam Repub Iran. 2015 Jul 10; 29(4):234.

Barrett EJ, Kenny DJ (1997). Survival of avulsed permanent maxillary incisors in children following delayed replantation. Endod Dent Traumatol. Dec; 13(6):269-75

Bastone EB, Freer TJ, McNamara JR (2000). Epidemiology of dental trauma: a review of the literature. *Aust Dent J.* Mar;45(1):2-9.

Bazmi BA, Singh AK, Kar S, Mubtasum H. 2013; 3(3):741–749. Storage media for avulsed teeth: a literature review. *Braz Dent J.* 2013 Sep-Oct;24(5):437-45.

Blomlof L (1981). Milk and saliva as possible storage media for traumatically exarticulated teeth prior to replantation. *Swed Dent J Suppl.* 1981; 8:1.

Borges TS, Vargas-Ferreira F, Kramer PF, Feldens CA (2017). Impacto de las lesiones dentales traumáticas en la calidad de vida relacionada con la salud oral de niños en edad preescolar: una revisión sistemática y metaanálisis. *PLoS One.* 2017 Febrero 28; 12 (2)

Cristopher U, Jafarzadeh H, Abbott PV (2012). Transport media for avulsed teeth: a review. *Aust Endod J.* Dec; 38(3):129-36.

Day PF, Duggal M, Nazzal H (2019). Interventions for treating traumatised permanent front teeth: avulsed (knocked out) and replanted. *Cochrane Database Syst Rev.* Feb 5; 2(2):CD006542.

Donaldson M, Kinirons MJ (2001). Factors affecting the time of onset of resorption in avulsed and reimplanted incisor teeth in children. *Dents traumatol.* 2001Oct; 17(5):205-9.

Eilert-Petersson E, Andersson L, Sørensen S (1997). Traumatic oral vs. non-oral injuries. An epidemiological study during one year in a Swedish county. *Swed Dent J.* 1997; 21:55–68.

Es Khinda V, Kaur G, S Brar G, Kallar S, Khurana H (2017). Clinical and Practical Implications of Storage Media used for Tooth Avulsion. *Int J Clin Pediatr Dent.* Abr-Jun; 10(2):158-165.

Finucane D, Kinirons MJ (2003). External inflammatory and replacement resorption of luxated, and avulsed replanted permanent incisors: a review and case presentation. *Dent Traumatol;* 19:170-174.

Franklin S. Weine (2004) *Terapia de endodoncia.* 6ª edición. San Luis: C.V: Mosby Company.

Fouad AF, Abbott PV, Tsilingaridis G, Cohenca N, Lauridsen E, Bourguignon C, O'Connell A, Flores MT, Day PF, Hicks L, Andreasen JO, Cehreli ZC, Harlamb S, Kahler B, Oginni A, Semper M, Levin L (2020). International Association of Dental Traumatology guidelines for the management of traumatic dental injuries: 2. Avulsion of permanent teeth. *Dent Traumatol.* Aug; 36(4):331-342

Guedes OA, de Alencar AHG, P_echora JD, et al (2010). A retrospective study of traumatic dental injuries in a Brazilian Dental Urgency Service. *Braz Dent J.* 2010; 21:153–7.

Glendor U, Andersson L (2007). Public health aspects of oral diseases and disorders: dental trauma. In: Pine C, Harris R, eds. *Community Oral Health*. London: Quintessence Publishing. 2007:203–11.

Glendor U, Hailing A, Andersson L, Eilert-Peterson E (1996). Incidence of traumatic tooth injuries in children and adolescents in the county of Vastmanland, Sweden. *Swed Dent J.* 1996:20:15-28.

Hinckfuss SE, Messer LB (2009). An evidence-based assessment of the clinical guidelines for replanted avulsed teeth: part I—timing of pulp extirpation. *Dent Traumatol*; 25:32–42.

Hunter ML, Hunter B, Kingdon A, Addy M, Dummer PMH (1990). Traumatic injuries to the maxillary incisor teeth in Swedish children. *Endodon Dent Traumatol.*

Kahler B, Hu JY, Marriot-Smith CS, Heithersay GS (2016). Splinting of teeth following trauma: a review and a new splinting recommendation. *Aust Dent J.* Mar; 61 Suppl 1:59-73.

Kinirons MJ, Gregg TA, Welbury RR, Cole BOI (2000). Variations in the presenting and treatment features in reimplanted permanent incisors in children and their effect on the prevalence of root resorption. *Br Dent J.*

KlingM, CvekM, Mejare I (1986). Tasa y previsibilidad de la revascularización pulpar en incisivos permanentes reimplantados terapéuticamente. *Endod DentTraumatol* 1986; 2:83 - 9.

Malmgren B, Malmgren O (2002). Rate of infraposition of reimplanted ankylosed incisors related to age and growth in children and adolescents. *Dent Traumatol.* Feb; 18(1):28-36.

Mordini L, Lee P, Lazaro R, Biagi R, Giannetti L (2021). Sport and Dental Traumatology: Surgical Solutions and Prevention. *Dent J (Basel)*. Mar 23; 9(3):33.

Ne RF, Witherspoon DE, Gutmann JL (1999). Tooth resorption. *Quintessence Int. Jan*; 30(1):9-25.

Panzarini SR, Trevisan CL, Brandini DA, Poi WR, Sonoda CK, Luvizuto ER, Dos Santos CL (2012). Intracanal dressing and root canal filling materials in tooth replantation: a literature review. *Dent Traumatol*. Feb; 28(1):42-8.

Perheentupa U, Laukkanen P, Veijola J, et al (2001). Increased lifetime prevalence of dental trauma is associated with previous non-dental injuries, mental distress and high alcohol consumption. *Dent Traumatol* 2001; 17:10–6.

Petrovic B, Markovi_c D, Peric T, Blagojevic D (2010). Factors related to treatment and outcomes of avulsed teeth. *Dent Traumatol*;26:52–9.

Pileggi R, Dumsha TC, Nor JE (2002). Assessment of post-traumatic PDL cells viability by a novel collagenase assay. *Dental Traumatology : Official Publication of International Association for Dental Traumatology*. Aug;18(4):186-189.

Rifkin BR, Baker RL, Somerman MJ, Pointon SE, Coleman SJ, Au WG (1980). Osteoid resorption by mononuclear cells in Vitro. *Cell Tissue Res* 1980; 210: 493 – 500.

Sánchez-Herrera MP (2018). Traumatismos dentoalveolares, características clínicas e imagenológicas: una revisión de la literatura. *Rev Cient Odontol (Lima)*. 2018; 6 (2): 195-212

Santos SE, Marchiori EC, Soares AJ, et al (2010). A 9-year retrospective study of dental trauma in Piracicaba and neighboring regions in the state of São Paulo, Brazil. *J Oral Maxillofac Surg* 2010; 68:1826–32.

Siqueira MB, Firmino RT, Clementino MA, et al (2013). Impact of traumatic dental injury on the quality of life of Brazilian preschool children. *International Journal of Environmental Research and Public Health*. Nov;10(12):6422-6441.

Stokes AN, Anderson HK, Cowan TM (1982). Lay and professional knowledge of methods for emergency management of avulsed teeth. *Endod Dent Traumatol* 1992; 8:160-2.

Szukics PF, Otlans PT, Arevalo A, Meade M, DeLuca P, Salvo JP (2022). A Scoping Review of Injuries in Amateur and Professional Men's Ice Hockey. *Orthop J Sports Med.* 2022 Apr 18;10(4)

Trope M (1998). Root resorption of dental and traumatic origin: classification based of etiology. *Pract Periodont Aesthet Dent* 1998; 10:515 – 22.

Trope M (2002). Clinical management of the avulsed tooth. Present strategies and future directions. *Dental Traumatol*;18:1–11.

Zaleckiene V, Peciuliene V, Brukiene V, Drukteinis S (2014). Traumatic dental injuries: etiology, prevalence and possible outcomes. *Stomatologija.* 16(1):7-14.

Zare Jahromi M, Kalantar Motamedi MR (2019). Effect of calcium hydroxide on inflammatory root resorption and ankylosis in replanted teeth compared with other intracanal materials: a review. *Restor Dent Endod.* Aug 1; 44(3):e32.