

Universidad Nacional de Cuyo
Facultad de Odontología
Sede Fundación Independencia
Carrera de Especialización en Periodoncia

**TERAPIA QUIRÚRGICA PERIODONTAL: IMPACTO DE LAS
DIFERENTES TÉCNICAS QUIRÚRGICAS EN LAS CONDICIONES
GINGIVALES PRE-EXISTENTES**

Trabajo final integrador para optar al Título de Especialista en Periodoncia

Autor: Od. Bustos Fierro Candelaria

Directora del TFI: Dra. Valeria Morello

Directora de la carrera: Dra. Estela M. Ribotta

Córdoba, Argentina
2020

Terapia quirúrgica periodontal: Impacto de las diferentes técnicas quirúrgicas en las condiciones gingivales pre-existentes.

AGRADECIMIENTOS

Ejercer esta apasionante vocación implica formarnos de manera permanente, no sólo en lo profesional, sino también en lo humano.

En este camino de perfeccionamiento, ha sido una experiencia invaluable haber participado de esta carrera de especialización, donde no sólo aprendí mucho, sino que encontré profesionales con mayúsculas que tanto me enseñaron, transmitiéndome sus conocimientos y a su vez personas excelentes, fuentes de inspiración.

En este sentido, agradecer especialmente a la Directora de la carrera, la Dra. Estela M. Ribotta de Albera, que siempre estuvo a nuestro lado, siguiéndonos, apoyándonos, conteniéndonos incondicionalmente y brindando toda su experiencia.

A mi Directora de TFI, Dra. Valeria Morello, por la orientación, apoyo y ayuda que me brindó en todo momento para la elaboración de este trabajo y durante toda la carrera, siempre atenta y dándome en su trato, ese plus humano que tanto valoro haber tenido.

A el Dr. Hugo Albera y todos los docentes que compartieron y brindaron sus conocimientos, aportes y ayuda a lo largo de esta invaluable experiencia de formación académica.

Por supuesto también agradecer a la Fundación Independencia, a María Molina, que fue de gran ayuda en este proceso de aprendizaje.

A mi compañera de sillón, colega y amiga de la vida, Belén Alloatti, por su apoyo, amistad y compañía en el crecimiento profesional.

Palabras especiales de agradecimiento para mi familia y pareja, por su apoyo incondicional en cada proyecto y momento importante de mi vida.

Para concluir, quiero dedicarle este trabajo, a mi abuela, Beba Campos, persona que admiro profundamente por su humildad, sencillez, espíritu de trabajo, dignidad, y fortaleza. Ella es un ejemplo para mí de superación constante.

Terapia quirúrgica periodontal: Impacto de las diferentes técnicas quirúrgicas en las condiciones gingivales pre-existentes.

ÍNDICE

1. Resumen	4
2. Marco Teórico	6
2.1 Fase sistémica	8
2.2 Fase periodontal no quirúrgica	8
2.3 Fase periodontal quirúrgica	12
A. Cirugía resectiva	12
B. Cirugía de acceso	13
C. Cirugía regenerativa	13
D. Widman modificado	15
E. Técnica de preservación papilar	16
3. Objetivos	26
4. Materiales y métodos	27
4.1 Criterios de inclusión y exclusión	28
4.2 Planificación terapéutica	29
4.3 Presentación de los casos clínicos	33
A. Caso clínico nº1	33
B. Caso clínico nº2	56
C. Caso clínico nº3	77
5. Resultados	97
5.1 Resultados de la terapia periodontal no quirúrgica	98
5.2 Resultados de la terapia periodontal quirúrgica	99
6. Discusión	104
7. Conclusión	112
8. Bibliografía	113

1. RESUMEN

El objetivo del siguiente trabajo es comparar la incidencia de diferentes diseños de incisiones y diferentes abordajes quirúrgicos en las condiciones gingivales pre quirúrgicas.

Para ello se incluyeron tres pacientes con diagnóstico de enfermedad periodontal. Todos ellos recibieron tratamiento periodontal no quirúrgico (TPNQ) que incluyó raspaje-alisado radicular y uso de antisépticos y antibióticos sistémicos como coadyuvantes. Luego de la reevaluación en 11 sectores con profundidades de sondaje (PS) mayores a 5 mm se realizó tratamiento periodontal quirúrgico (TPQ). Se formaron 4 grupos según el diseño de la incisión y el abordaje quirúrgico. Grupo 1, cirugías de acceso con técnicas de preservación papilar (TPP); grupo 2, cirugías de acceso con técnica tipo Widman modificado (WM); grupo 3, cirugías regenerativas con TPP; grupo 4, cirugías regenerativas con técnica tipo WM.

Terapia quirúrgica periodontal: Impacto de las diferentes técnicas quirúrgicas en las condiciones gingivales pre-existentes.

Luego de la TQP la PS, índice de placa (IP) y sangrado al sondaje (SS) disminuyeron significativamente aumentando la recesión (RG). En el 66% de los casos el riesgo se mantuvo alto. La PS en las cirugías con TPP disminuyeron aún más luego de la TPQ que en las técnicas con WM. En el grupo 2 mayor contracción papilar (CP), mayor disminución de encía insertada (EI) y RG, IP y SS eran del 5%. El grupo 4 presentó IP del 5 % y SS del 0% con una contracción papilar parcial (CPP) y disminución de EI al igual que en el grupo 2 pero con menor RG. En el resto de los grupos el IP Y SS eran de 0% con menor CP, disminución de EI y RG.

Luego de las técnicas de incisión tipo WM con un enfoque de acceso, las condiciones gingivales fueron menos favorables y tuvieron mayores porcentajes de IP y SS. Por otro lado en las incisiones con TPP con enfoque regenerativo, las condiciones fueron más favorables y presentando un mejor control de placa por parte del paciente.

2. MARCO TEÓRICO

La enfermedad periodontal es una enfermedad inflamatoria crónica multifactorial asociada a una placa disbiótica y caracterizada por la destrucción progresiva del aparato de soporte del diente. Las principales características son: a) la pérdida del nivel de inserción clínica (NIC), presencia de bolsa periodontal y sangrado gingival y b) radiográfico determinada por la pérdida ósea alveolar. (1)

Por lo tanto el tratamiento periodontal tiene como objetivo prevenir una mayor progresión de la enfermedad (destrucción del ligamento periodontal, hueso alveolar y pérdida dentaria), minimizar los síntomas y percepción de la enfermedad y, si es posible, restaurar los tejidos perdidos y proporcionar a los pacientes salud periodontal y bucal. A su vez es necesario controlar los factores de riesgo sistémicos y locales asociados con la enfermedad periodontal, para lograr un tratamiento integral a largo plazo. (2)

Terapia quirúrgica periodontal: Impacto de las diferentes técnicas quirúrgicas en las condiciones gingivales pre-existentes.

Para cumplir estos objetivos, el tratamiento periodontal incluye:

1. Examen del paciente teniendo en cuenta la modalidad de registros. Se establecen tanto los datos del periodontograma, como radiográficos y una anamnesis detallada de los factores sistémicos y locales.
 2. Diagnóstico de la enfermedad periodontal.
 3. Pronóstico.
 4. Plan de tratamiento
 - Fase sistémica
 - Fase inicial, terapia básica periodontal o no quirúrgica (TPNQ)
 - Fase correctiva o terapia quirúrgica (TPQ).
 - Fase de mantenimiento o terapia periodontal de mantenimiento (TPM)
- (3)

En este trabajo se hará énfasis en la fase correctiva teniendo en cuenta los resultados clínicos obtenidos luego de la TPNQ. Para ello es necesario tener en cuenta las fases previas a la TPQ en el plan de tratamiento periodontal.

Terapia quirúrgica periodontal: Impacto de las diferentes técnicas quirúrgicas en las condiciones gingivales pre-existentes.

2.1 Fase sistémica

Consiste en eliminar o disminuir la influencia de las enfermedades sistémicas sobre los resultados del tratamiento y proteger al paciente y al odontólogo de posibles infecciones cruzadas, para ello es necesario el contacto con el médico especialista para adoptar las medidas preventivas en cada caso. Esta fase también consiste en la evaluación del hábito de fumar, y si es necesario la motivación y asesoramiento para la cesación tabáquica. (3)

2.2 Fase inicial o terapia periodontal no quirúrgica

La terapia no quirúrgica o terapia básica periodontal, consiste en la eliminación del factor etiológico de placa bacteriana, así como de sus factores retentivos. Los pacientes deben recibir un desbridamiento completo, incluyendo el raspaje y alisado radicular con instrumentos manuales y ultrasónicos, para eliminar los depósitos de cálculo y biofilm supra y subgingival. Esta fase se inicia con la motivación, instrucción y evaluación de higiene oral y el asesoramiento dietético, destinado a mantener un adecuado control de placa. Tanto la motivación del paciente como la instrumentación por parte del profesional son claves para el TPNQ exitoso. (4)

Terapia quirúrgica periodontal: Impacto de las diferentes técnicas quirúrgicas en las condiciones gingivales pre-existentes.

Se debe tener en cuenta la medicación sistémica y local durante la terapia inicial. En un estudio realizado por Da Costa y col (5) comprobaron que la clorhexidina utilizada como antiséptico local mejora el control de placa supragingival por parte del paciente y reduce los depósitos bacterianos tanto supragingivales como orales (saliva, lengua, y mucosa). Por otro lado Van Winkelhoff y col (6) demostraron que los antibióticos sistémicos combinados con el raspaje y alisado radicular, ofrecen mejoras clínicas sobretodo en estadios avanzados con profundidad de sondaje (PS) de ≥ 6 mm, donde la combinación de Amoxicilina más Metronidazol, pueden proporcionar una sinergia aumentando la actividad contra anaerobios Gram negativos en particular, asociados con patógenos periodontales. Actualmente varios estudios determinan que esta combinación mejora las condiciones periodontales en esta fase sobre todo en estadios avanzados de periodontitis y en pacientes diabéticos tipo 2. (7)

Es importante realizar en esta fase la eliminación de focos infecciosos mediante la inactivación de caries y extracciones, y si existe trauma oclusal, el desgaste selectivo y placas de miorelajación. (3) (4)

Terapia quirúrgica periodontal: Impacto de las diferentes técnicas quirúrgicas en las condiciones gingivales pre-existentes.

Se reconoce como éxito de este tratamiento cuando las bolsas periodontales se reducen, la inflamación del tejido está controlada como lo indica la ausencia del sangrado al sondaje (SS) y de los factores retentivos de placa. En esencia, el cierre de la bolsa periodontal se logra mediante una combinación de recesión del margen gingival (RG) y reducción de la PS. (4) (8)

En un estudio realizado por Kaufmann y col (9) demostraron un aumento en la RG luego de la TPNQ de 0.28 a 0.35 mm. Por otro lado Sgolastra y col (10), en una revisión sistemática de seis estudios, los resultados del metaanálisis mostraron aumento del NIC (0.42 mm) y reducción de la PS (0.58 mm) luego del TPNQ en pacientes medicados con Amoxicilina más Metronidazol. Keestra y col (11) mediante una revisión sistemática de 43 estudios, observaron que, después de 1 año de la terapia inicial, se produjo la reducción de la PS para bolsas moderadas ($0,25 \pm 0,27$ mm) y profundas ($0,74 \pm 0,30$ mm), en pacientes medicados con esta combinación antibiótica.

Esta fase debe concluir con una reevaluación entre 4-6 semanas luego de la instrumentación para evaluar la respuesta al tratamiento de los tejidos blandos. Solo después de la reevaluación se debe considerar la necesidad de tratamiento adicional. (4) (8)

Terapia quirúrgica periodontal: Impacto de las diferentes técnicas quirúrgicas en las condiciones gingivales pre-existentes.

Si bien el TPNQ es efectivo para la eliminación de los factores etiológicos, tiene sus limitaciones en ciertos casos como en bolsas profundas, anatomía dentaria desfavorable como surcos y fisuras, concavidades radiculares, proximidad radicular, furcaciones, dientes en mala posición, restauraciones mal confeccionadas con márgenes defectuosos en el área subgingival, hiperplasias gingivales, entre otros que dificultan el objetivo de este tratamiento. Por lo tanto en estos casos es necesario considerar realizar una TPQ para mejorar los resultados a largo plazo. (2) (4)

Cobb (12) comprobó que la eliminación de placa y detritos subgingivales, puede reducir el SS en aproximadamente el 45% de los sitios. Por otro lado, Adriaens y col (8) en el análisis de la literatura observaron que si bien el índice de placa (IP) disminuía luego de la instrumentación, en PS de 3 mm el IP era de 4-43%, en PS de 4 a 6 mm el IP era de 15-38% y en PS de más de 6 mm de profundidad, el IP varió entre 19 y 66%, demostrando que la eliminación completa de placa no era efectiva solo con la TPNQ.

Terapia quirúrgica periodontal: Impacto de las diferentes técnicas quirúrgicas en las condiciones gingivales pre-existentes.

2.3 Terapia periodontal quirúrgica

Objetivos principales:

- Crear acceso para el correcto raspaje y alisado radicular en bolsas periodontales o sitios con una anatomía desfavorable en las que el alcance de la TPNQ es insuficiente. (2) (13)
- Establecer una morfología gingival que facilite el control eficiente de la placa supragingival por parte del paciente. (2)
- Reducción de la PS y eliminación del signo clínico de inflamación, SS. (13)
- En los casos que sea posible lograr una regeneración de los tejidos periodontales perdidos. (13)

Actualmente las técnicas quirúrgicas periodontales según su finalidad se clasifican en: resectivas, reparativas o de acceso y regenerativas.

A. Cirugía resectiva

Se denominan cirugías resectivas cuando involucran la resección de tejido blando y /o de soporte óseo. Estas cirugías actualmente están indicadas en el tratamiento periodontal quirúrgico para tratar defectos óseos

Terapia quirúrgica periodontal: Impacto de las diferentes técnicas quirúrgicas en las condiciones gingivales pre-existentes.

y furcas que no pueden ser tratados con cirugía periodontal regenerativa, o para remodelar tejidos con una anatomía desfavorable como exostosis óseas o exceso de tejido gingival. También están incluidas las cirugías de alargamiento coronario y cirugía preprotésica. (14)

B. Cirugía Reparativa o de acceso

Está indicado en:

- Profundidades de sondaje de ≥ 6 mm.
- Profundidad de sondaje menores a 6 mm pero que presentan SS positivo repetitivo luego de una correcta TPNQ.
- Defectos óseos que no pueden ser tratados con técnicas regenerativas.

(13)

C. Cirugía regenerativa

Las terapias regenerativas periodontales se realizan con el objetivo principal de regenerar los tejidos periodontales perdidos, es decir reestablecer la anatomía y función del periodonto dañado por la enfermedad periodontal incluyendo hueso alveolar, cemento radicular y ligamento

Terapia quirúrgica periodontal: Impacto de las diferentes técnicas quirúrgicas en las condiciones gingivales pre-existentes.

periodontal. La regeneración consiste en la restitución íntegra de la función y arquitectura de los tejidos periodontales. (15)

Si bien existen diversas técnicas, materiales y métodos que con énfasis tratan de alcanzar este objetivo, el resultado ya sea de reparación o regeneración es comprobado finalmente con un corte histológico. Aunque existen parámetros clínicos y radiográficos que determinan el éxito del tratamiento, no se ha podido demostrar si se formó un epitelio de unión largo o si los tejidos lograron una regeneración propiamente dicha. A pesar de esta incertidumbre y la incapacidad de realizar cortes histológicos en la clínica diaria, las metas a alcanzar en el tratamiento de los defectos óseos, consiste en lograr una reducción de la PS con un mínimo de aumento en la RG. (14) (15)

La reconstrucción del aparato de inserción periodontal perdido es un procedimiento altamente sensible a la técnica quirúrgica empleada, en donde juega un papel clave la elección del diseño del colgajo, teniendo en cuenta las características específicas del paciente y la extensión y morfología del defecto, así como también los materiales seleccionados y la destreza del cirujano. El éxito clínico requiere la aplicación de estrategias meticulosas de diagnóstico y tratamiento. (16)

Terapia quirúrgica periodontal: Impacto de las diferentes técnicas quirúrgicas en las condiciones gingivales pre-existentes.

Actualmente se disponen de diversos abordajes para el tratamiento de los defectos periodontales los cuales han ido evolucionando con el tiempo, inicialmente basados en un enfoque resectivo, hacia un enfoque reparador o regenerativo. Esto se debe a una mejor comprensión de la etiología y la patogénesis de la enfermedad, cicatrización de heridas y de los resultados en estudios prospectivos a largo plazo. (17)

La selección del diseño específico del colgajo y de la técnica de sutura a emplear, deben basarse en la previsibilidad para lograr un óptimo cierre de la herida y cicatrización por primera intención, creando así un prerrequisito biológico esencial para la regeneración periodontal en los casos que sea posible. (18) (19)

D. Widman Modificado

Dentro de las cirugías reparativas o de acceso la más utilizada es el colgajo de **Widman modificado (WM)**.

Este colgajo está basado en el diseño original del colgajo por Widman. (20) Más tarde Ramfjord y col (21) describieron la técnica del colgajo de Widman modificado, que a diferencia del colgajo convencional, se conserva el tejido óseo y permite una íntima adaptación y cobertura postoperatoria de tejido conjuntivo sano y epitelio normal sobre las superficies

Terapia quirúrgica periodontal: Impacto de las diferentes técnicas quirúrgicas en las condiciones gingivales pre-existentes.

radiculares. Esto determina un resultado estético más aceptable, un entorno favorable para la higiene bucal y potencialmente menor sensibilidad y caries radiculares.

Una aparente desventaja del WM es la arquitectura interproximal plana o cóncava especialmente en áreas de cráteres óseos interproximales. (21)

E. Técnicas de preservación papilar

Dentro del abordaje regenerativo estas técnicas fueron evolucionando con el objetivo de minimizar la morbilidad y mejorar la cicatrización de las heridas. Esto se logra mediante una mínima manipulación de los colgajos con instrumentos y materiales microquirúrgicos evitando el trauma a los tejidos blandos aportando mayor vascularidad al sitio, lo que aporta mejores resultados clínicos y estéticos postquirúrgicos. (17) (22)

Una de las técnicas mejor documentada y utilizada frecuentemente en la clínica actual es la **Técnica de preservación papilar (TPP)** (23) (24) **simplificada y modificada.**

Terapia quirúrgica periodontal: Impacto de las diferentes técnicas quirúrgicas en las condiciones gingivales pre-existentes.

Estas técnicas fueron confeccionadas con el objetivo de proporcionar acceso quirúrgico a defectos óseos en zonas interproximales, mientras se preservan los tejidos blandos interdentes y lograr el cierre primario pasivo de la herida, complementado con técnicas de sutura específicas. Fue desarrollada también para proporcionar espacio para la regeneración de los tejidos periodontales y evitar el colapso de membranas utilizadas como barrera sobre los defectos interproximales. (25) (26) Dependiendo el ancho interdental de la zona interproximal a tratar se realizan dos tipos de técnicas:

- Técnica de preservación papilar **Simplificada**: ancho del espacio interdental ≤ 2 mm y en sectores posteriores de difícil acceso. (25)
- Técnica de preservación papilar **Modificada**: ancho del espacio interdental ≥ 2 mm. (26)

Las incisiones con elevación mínima del colgajo y decolado sin afectación de la unión mucogingival y periostio, reduce potencialmente algunos de los efectos secundarios asociados a la cirugía, como la cantidad de sangrado local durante cirugía, la amplia exposición de hueso y tejido conectivo, la tensión de los bordes de la herida en la zona interdental en el momento de la sutura, y la cantidad de inflamación postoperatoria y / o hematoma. Esto es relevante tanto para la cicatrización del procedimiento regenerativo como para la comodidad postoperatoria del paciente (27).

Terapia quirúrgica periodontal: Impacto de las diferentes técnicas quirúrgicas en las condiciones gingivales pre-existentes.

Estas incisiones mínimamente invasivas y de preservación de los tejidos interdetales fueron diseñadas para mejorar no solo los resultados del tratamiento regenerativo, sino también para mejorar las condiciones de la herida logrando la estabilidad y preservación de los tejidos y reducir la morbilidad para el paciente. Por lo tanto pueden utilizarse en los casos que se requieran técnicas tanto reparativas como regenerativas, teniendo en cuenta sus limitaciones. En los casos donde se requiera mayor visibilidad y en defectos periodontales extensos puede ser necesario un colgajo extendido. Por lo tanto es fundamental realizar un diagnóstico meticuloso y conocer las indicaciones y limitaciones de cada técnica para lograr resultados óptimos. (22) (23) (24) (25) (26)

Diferentes estudios comparan los resultados clínicos de ambos enfoques (reparativo vs regenerativo) y el impacto de las diferentes técnicas de incisión (TPP y WM).

Por un lado, Graziani y col (28) realizaron una revisión sistemática de la literatura para determinar el desempeño clínico de los distintos colgajos para el tratamiento de defectos intraóseos. Los resultados fueron: supervivencia del diente, ganancia de NIC, reducción de la PS y aumento de la RG. Se identificaron veintisiete ensayos de 647 sujetos y 734 defectos. Doce meses después de la cirugía, la supervivencia de los dientes en el total de los casos fue del 98%; ganancia de NIC 1.65 mm (IC del 95%: 1,37-1,94; $p < 0,0001$), reducción de la PS 2.80 mm (IC: 2,43-3,18; $p < 0,0001$) y la RG aumenta

Terapia quirúrgica periodontal: Impacto de las diferentes técnicas quirúrgicas en las condiciones gingivales pre-existentes.

1.26 mm (IC: 0,94-1,49; $p < 0,0001$). Cuando se realizó la comparación entre grupos se observó ganancia de NIC de 1.44-3.52 para colgajos con TPP y 1.25-1.89 mm para colgajos extendidos, por lo tanto concluyeron que el tratamiento del defecto intraóseo con cirugía se asocia a una alta retención dentaria, mejora de los parámetros clínicos periodontales y el rendimiento clínico puede variar según el tipo de colgajo quirúrgico utilizado.

En otro estudio realizado por Kalsi y col (14), se demostró que los colgajos de acceso tipo WM, han mostrado reducciones de PS de 2.85 mm a más de 12 meses para PS iniciales de 6.74 mm en defectos intraóseos, y en defectos supraóseos reducciones de PS de 1.41 mm.

Cortellini y col (29) compararon la TPP más el uso de materiales regenerativos con el colgajo de acceso solo. Se demostró que la regeneración proporcionó mejores beneficios a largo plazo que el colgajo de acceso al no haber pérdida dentaria, disminución de la progresión de la periodontitis, mínima persistencia de bolsas periodontales y por lo tanto menor recurrencia de la enfermedad durante un período de 20 años. Sin embargo estas observaciones iniciales deben extenderse a grupos más grandes y con entornos clínicos más amplios.

Terapia quirúrgica periodontal: Impacto de las diferentes técnicas quirúrgicas en las condiciones gingivales pre-existentes.

Coincidentemente Kalsi y col (14) demostraron los beneficios de las técnicas regenerativas. Mediante una revisión sistemática hallaron que cada ocho pacientes tratados con regeneración tisular guiada (RTG), uno ganará 2 mm o más de NIC en comparación con la cirugía con colgajo de acceso y resectivos sin materiales regenerativos. La reducción de PS también fue significativamente mayor, aproximadamente 1.2 mm y menor RG. Debido a la ganancia de NIC mejorada, reducida RG y buena estabilidad a largo plazo, se pudo determinar que la RTG es generalmente aceptada como una opción favorable en comparación con los colgajos de acceso y resectivos, siempre y cuando la anatomía lo permita.

En otra revisión sistemática Kao y col (30) concluyeron que el uso de materiales biológicos como derivados de la matriz del esmalte (DME), generalmente aumenta el relleno óseo, mejoran el NIC y reducen la PS en comparación con los procedimientos de acceso en el tratamiento de defectos intraóseos. Estas mejoras fueron comparables con las encontradas en los enfoques regenerativos RTG e injerto óseo bovino desproteínizado.

En dos artículos publicados por Farina y col (31) (32) los resultados mostraron que defectos tratados con un abordaje de colgajo único en combinación con DME más hueso bovino desproteínizado eran menos propensos a aumentar la RG en comparación con los defectos tratados solo con derivados de la matriz del esmalte.

Terapia quirúrgica periodontal: Impacto de las diferentes técnicas quirúrgicas en las condiciones gingivales pre-existentes.

También, en una revisión sistemática realizada por Nibali y col (33), que incluyeron 79 ensayos clínicos aleatorizados, todos los procedimientos regenerativos proporcionaron un beneficio complementario en la ganancia de NIC (1.34 mm) en comparación con el desbridamiento con colgajo de acceso solo. Los DME y la RTG fueron superiores al colgajo de acceso en cuanto a la ganancia del NIC (1.27 mm y 1.43 mm respectivamente), aunque con moderada-alta heterogeneidad entre los biomateriales. La adición de mineral óseo bovino desproteínizado mejoró los resultados clínicos de RTG con barreras reabsorbibles y DME. Se observó que los colgajos con TPP mejoraron los resultados clínicos. No hubo diferencias detectadas entre RTG y colgajos de acceso sin materiales regenerativos en cuanto a la RG y la ganancia ósea radiográfica. Por lo tanto concluyen que con DME o RTG en combinación con TPP se consideran el tratamiento de elección para bolsas residuales con defectos intraóseos profundos (≥ 3 mm).

En otro estudio realizado por Mitani y col (34), fueron analizados datos de 40 sujetos (44 dientes), sin antecedentes de tabaquismo o enfermedades sistémicas que podrían interferir con la enfermedad periodontal, los cuales recibieron uno de los tres procedimientos quirúrgicos (DME, RTG o colgajo de acceso solo) para defectos intraóseos de dos o tres paredes. Los parámetros clínicos se compararon a los 1, 3 y 5 años. Los resultados obtenidos demostraron que la reducción en la PS después de la RGT fue significativamente mayor que después del colgajo de acceso luego de 1 y 3 años después de la operación, pero no hubo diferencia entre los grupos a los 5 años.

Terapia quirúrgica periodontal: Impacto de las diferentes técnicas quirúrgicas en las condiciones gingivales pre-existentes.

Las ganancias en el NIC para DME (a los 3 y 5 años) y para RTG (a 1, 3 y 5 años) fueron significativamente mayores que para el colgajo de acceso. La RG después del tratamiento con DME y RTG mostró una tendencia hacia resultados positivos, mientras que no se observó tal tendencia para colgajo de acceso. El porcentaje de relleno óseo posoperatorio para DME y RTG fue significativamente mayor que para el colgajo de acceso a los 3 y 5 años. Dentro de los límites del presente estudio, se puede concluir que las ganancias superiores en el NIC y un porcentaje mejorado de relleno óseo pueden obtenerse con DME y RTG en comparación con el colgajo de acceso, y estos pueden ser mantenidos durante un período de 5 años.

En cambio, un estudio realizado por Aslan y col (35) compararon la eficacia clínica de la TPP sola y en combinación con DME más sustitutos óseos de origen bovino (SOB) en el tratamiento de defectos intraóseos. Treinta pacientes, cada uno con un defecto intraóseo aislado, fueron asignados aleatoriamente a cada tratamiento. Se evaluaron los resultados clínicos postoperatorios al año. Los resultados en la aplicación de TPP con y sin biomateriales regenerativos resultaron en cantidades significativas de ganancia de NIC y reducción de PS, con un aumento insignificante de la RG. Dentro de los límites del estudio, se puede concluir que la adición de biomateriales regenerativos no mejora los resultados clínicos de la TPP sola.

Terapia quirúrgica periodontal: Impacto de las diferentes técnicas quirúrgicas en las condiciones gingivales pre-existentes.

Tonetti y col (36) reclutaron ciento veinticuatro pacientes con periodontitis crónica avanzada en 10 centros de siete países. Todos los pacientes tenían al menos un defecto intraóseo de ≥ 3 mm. Los procedimientos quirúrgicos incluyeron un colgajo de acceso para instrumentación de la raíz utilizando la TPP para obtener una adaptación tisular óptima y un cierre primario de la herida. Después del desbridamiento, el material regenerativo (RTG con membrana e injerto óseo) se aplicó en los sujetos de prueba, y se omitió en los controles. Un año después del tratamiento, los defectos de prueba obtuvieron 3.3 mm de NIC, mientras que los defectos de control produjeron una ganancia de NIC significativamente menor de 2.5 mm. La reducción de PS también fue significativamente mayor en el grupo de prueba 3.7 mm en comparación con los controles 3.2 mm. Los resultados de este ensayo al igual que los resultados de y Liñanes y col (37), indicaron que la cirugía periodontal regenerativa con un RTG / material de injerto óseo ofrece un beneficio adicional en términos de ganancias de NIC, reducciones de PS y previsibilidad de los resultados con respecto a las TPP solas.

Si bien existen numerosos estudios que evalúan los resultados post quirúrgicos de estas técnicas, los parámetros clínicos que en la mayoría de los casos se consideran, son PS, NIC, y en algunos casos RG. (14)

Podemos observar que en la mayoría de los estudios no hay datos suficientes sobre las condiciones gingivales pre y post quirúrgicas.

Terapia quirúrgica periodontal: Impacto de las diferentes técnicas quirúrgicas en las condiciones gingivales pre-existentes.

Las recesiones gingivales, los márgenes desiguales, los grandes espacios interproximales y la pérdida de la altura de las papilas son algunas de las consecuencias de la enfermedad periodontal pero a veces también son resultados indeseables de la terapia periodontal.

La presencia de recesión no solo es estéticamente inaceptable para muchos pacientes sino que también puede llevar a hipersensibilidad de la dentina y las superficies radiculares expuestas al ambiente bucal pueden estar asociadas con caries o lesiones cervicales, como abrasiones o erosiones. Por otro lado la carencia del tejido queratinizado puede considerarse un factor predisponente para el desarrollo de recesiones gingivales e inflamación. (38)

La ausencia de papila interdental también genera resultados poco estéticos sobretodo en el sector anterior, mediante la presencia de un triángulo negro interproximal. Además pueden causar problemas de fonación y lo más relevante es que crean un espacio para la acumulación de comida y placa bacteriana. (39)

Por lo tanto el objetivo principal de este trabajo es evaluar como las diferentes técnicas quirúrgicas pueden influir en las condiciones gingivales (recesión, presencia de encía insertada y papila interdental), tomando como referencia los datos pre quirúrgicos, ya que uno de los objetivos principales

Terapia quirúrgica periodontal: Impacto de las diferentes técnicas quirúrgicas en las condiciones gingivales pre-existentes.

de la terapia quirúrgica periodontal es establecer una morfología gingival que facilite el control eficiente de la higiene por parte del paciente y por lo tanto su mantenimiento a largo plazo.

A pesar de los avances tecnológicos recientes, la instrumentación mejorada y las nuevas técnicas en la cirugía periodontal, el éxito a largo plazo va a seguir dependiendo del control de la placa y un estricto régimen de mantenimiento. En conclusión, las condiciones gingivales post quirúrgicas influyen en el mantenimiento y por ende es de gran importancia evaluar el correcto acceso al cepillado por parte de los pacientes en estos casos. El correcto mantenimiento va a determinar intervalos de control más amplios y menor reincidencia de progresión de la enfermedad periodontal. (40) (41)

3. OBJETIVOS

Objetivos generales

- Evaluar la recesión gingival, preservación de la papila y cantidad de encía insertada luego de la terapia quirúrgica periodontal teniendo en cuenta las condiciones pre quirúrgicas del paciente.

Objetivos específicos

- Evaluar y comparar el impacto de los distintos diseños de incisiones en las condiciones gingivales.
- Evaluar la influencia de las condiciones gingivales luego de la terapia quirúrgica periodontal en la accesibilidad al cepillado y mantenimiento por parte del paciente. (8)

4. MATERIALES Y METODOS

En el presente trabajo se incluyen 3 pacientes con enfermedad periodontal, los cuales fueron tratados por un equipo de trabajo, odontólogo y asistente, entre los años 2018-2019 durante el desarrollo de la Carrera de Especialización en Periodoncia de la Universidad Nacional de Cuyo, con sede en la Fundación Independencia en la ciudad de Córdoba.

Los pacientes seleccionados recibieron tratamiento periodontal tanto no quirúrgico como quirúrgico, empleando diversas técnicas según cada caso en particular. El plan de tratamiento general fue informado previamente y cada procedimiento empleado fue realizado con consentimiento previo de los mismos, cumpliendo con los criterios éticos terapéuticos. A su vez los pacientes incluidos en el trabajo final integrador permitieron que los datos y fotografías recopiladas pudieran ser publicados, preservando su identidad.

Terapia quirúrgica periodontal: Impacto de las diferentes técnicas quirúrgicas en las condiciones gingivales pre-existentes.

4.1 Criterios de inclusión:

- Sin distinción de género
- Grupo etario: 40-60 años
- Pacientes colaboradores
- Sistémicamente controlados
- No fumadores (actuales)
- Enfermedad periodontal: estadios avanzados III/IV y de rápida tasa de progresión, grado C.
- Pacientes que requieren tratamiento quirúrgico periodontal (regenerativo o reparativo)
- Pacientes tratados con medicación sistémica previos al tratamiento quirúrgico periodontal.

4.1 Criterios de exclusión:

- Pacientes poco colaboradores
- Sistémicamente no controlados
- Fumadores
- Pacientes que recibieron tratamiento periodontal quirúrgico previo.

4.2 Planificación terapéutica

Todos los pacientes tratados recibieron una planificación previa para determinar un diagnóstico, pronóstico y plan de tratamiento ideal. Para ello se cumplieron los siguientes pasos:

1. Examen de los pacientes teniendo en cuenta la modalidad de registros.

Se establecen tanto los datos del periodontograma, como radiográficos y una anamnesis detallada de los factores sistémicos y locales.

Los indicadores clínicos de salud y enfermedad periodontal que se utilizaron para el diagnóstico y seguimiento de los resultados son los descritos según la nueva clasificación (42):

- Sangrado al Sondaje (SS)
- Profundidad de sondaje (PS)
- Recesión gingival (RG)
- Nivel de inserción clínica (NIC).

El instrumento utilizado, para tomar las medidas de SS, PS y RG, es la sonda Carolina del Norte Hu-Friedy®, milimetrada cada 1 mm con líneas

Terapia quirúrgica periodontal: Impacto de las diferentes técnicas quirúrgicas en las condiciones gingivales pre-existentes.

finas y cada 5 con líneas gruesas llegando hasta los 15 mm de longitud total, y con una punta de diámetro estandarizado de 0.4 mm.

Por otro lado también se tomaron otros indicadores clínicos como:

- Evaluación radiográfica
- Movilidad (M)
- Índice de Placa Bacteriana (IP)
- Supuración (S)
- Lesiones de furcación: este parámetro se midió con la sonda de Nabers Hu-Friedy®.

Todos estos datos fueron registrados por el sistema Go-Probe de Florida Probe®, que además de registrar el periodontograma completo con los respectivos parámetros, calcula también el nivel de riesgo del paciente según los datos recopilados en la historia clínica y ficha periodontal.

2. Diagnóstico de la enfermedad periodontal:

Se clasificó a cada paciente con periodontitis según su estadio y su grado teniendo en cuenta la nueva clasificación de Enfermedad Periodontal y peri implantaria 2017 AAP-EFP. (1)

Terapia quirúrgica periodontal: Impacto de las diferentes técnicas quirúrgicas en las condiciones gingivales pre-existentes.

3. Pronóstico general.

4. Plan de tratamiento:

- Fase sistémica: pacientes sistémicamente controlados
- Fase inicial: terapia periodontal no quirúrgica (TPNQ)
- Fase correctiva: terapia periodontal quirúrgica (TPQ) y posterior derivación a rehabilitación con implantes, prótesis y/u ortodoncia.
- Fase de mantenimiento: terapia periodontal de mantenimiento (TPM) según el riesgo del paciente se establecieron los intervalos. (3)

En todos los casos los pacientes estaban sistémicamente controlados. A su vez fueron tratados con antiséptico local y antibiótico sistémico durante la fase inicial o tratamiento periodontal no quirúrgico:

- Antiséptico local: Plac-out®. Cada 100 ml contiene: Digluconato de Clorhexidina (solución al 20%) 600 mcl; Xilitol, glicerina, polisorbato 20, aroma 27752, metilparabeno sódico, ácido cítrico monohidratado, propilparabeno sódico, esencia fruta mezcla, colorante rojo allura, extracto glicólico de aloe vera, agua purificada c.s.p. 100 ml; presentación en colutorio. Administrado mediante buches por parte del paciente, 2 veces por día, por la mañana y por la noche durante 15-20 días.

Terapia quirúrgica periodontal: Impacto de las diferentes técnicas quirúrgicas en las condiciones gingivales pre-existentes.

- Antibiótico sistémico: Amoxicilina 500 mg más Metronidazol 250 mg cada 8 hs. por 14 días.

Los pacientes durante la fase inicial recibieron un desbridamiento completo, incluyendo el raspaje y alisado radicular con instrumentos manuales y ultrasónicos, para eliminar los depósitos de cálculo y biofilm supra y subgingival. Se apuntó enfáticamente a la motivación e instrucciones de higiene oral y control dietético, destinados a mantener un control de placa óptimo. A su vez se realizó en esta etapa y en todos los casos la eliminación de focos infecciosos mediante la inactivación de caries y extracciones necesarias, y en los pacientes que presentaban trauma oclusal se le confeccionaron placas de miorelajación. También se realizaron las derivaciones correspondientes a fonoaudiología en los casos de deglución atípica.

Posterior al TPNQ y para evitar la progresión de la enfermedad periodontal, se optó por realizar cirugías periodontales para acceder a bolsas profundas y superficies de difícil acceso en zonas anatómicamente desfavorables permitiendo un desbridamiento completo.

A los 6 meses de la TPNQ y luego del diagnóstico de la reevaluación, se trataron 11 sectores en total mediante diversas técnicas quirúrgicas: 8 sectores se trataron con cirugía de acceso o reparativa y 3 sectores con

Terapia quirúrgica periodontal: Impacto de las diferentes técnicas quirúrgicas en las condiciones gingivales pre-existentes.

cirugía regenerativa. En ambos casos se utilizaron diferentes diseños de incisión (preservación papilar y Widman modificado) quedando conformados 4 grupos:

- Grupo 1: cirugías de acceso con preservación papilar (TPP)
- Grupo 2: cirugías de acceso con Widman modificado (WM)
- Grupo 3: cirugías regenerativas con preservación papilar (TPP)
- Grupo 4: cirugías regenerativas con Widman modificado (WM)

El diseño del colgajo en todos los grupos fue extendido con decolado total y la sutura fue colchonero horizontal evertida cruzada para la TPP y simple para la WM.

4.3 Presentación de los casos clínicos

A. Caso clínico N°1

Historia clínica general

Paciente de género femenino, 43 años de edad, asistió a la consulta con motivo de “mejorar las condiciones de mis encías”. Durante la confección de la historia clínica la paciente refirió ser sistémicamente sana, no fumadora y admite tener mala técnica de cepillado, dos veces por día sin uso de cepillos

Terapia quirúrgica periodontal: Impacto de las diferentes técnicas quirúrgicas en las condiciones gingivales pre-existentes.

interdentales y un alto consumo de azúcares, con un total de 3 momentos por día. A su vez relata que sus padres tuvieron enfermedad periodontal. En los antecedentes históricos odontológicos la paciente relata haber recibido tratamiento periodontal no quirúrgico hace 5 años donde perdió el diente 41 producto de la periodontitis. En el análisis clínico se observa maloclusión y apiñamiento, con interferencias oclusales en los elementos posteriores en movimientos de excéntrica, apertura bucal limitada donde se puede observar la dificultad de cepillado en los sectores posterosuperiores y deglución atípica.

Fotos intraorales previas al tratamiento

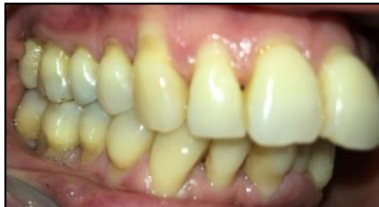

Fig. 1 Vista lateral derecha de los maxilares en oclusión.

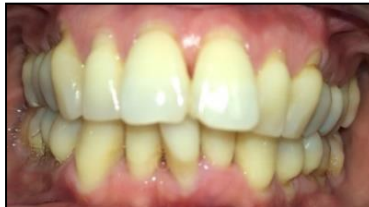

Fig. 2 Vista frontal de los maxilares en oclusión.

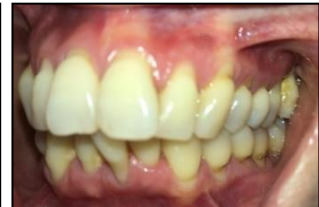

Fig. 3 Vista lateral derecha de los maxilares en oclusión.

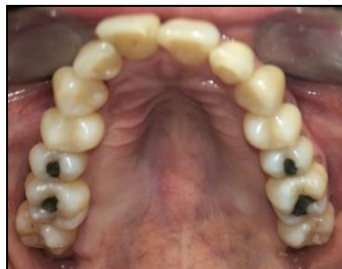

Fig. 4 Vista Oclusal Superior.

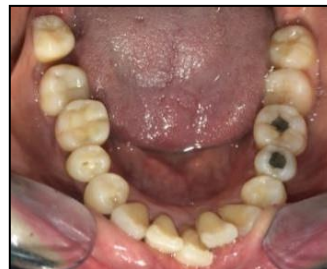

Fig. 5 Vista Oclusal Inferior.

Terapia quirúrgica periodontal: Impacto de las diferentes técnicas quirúrgicas en las condiciones gingivales pre-existentes.

Ortopantomografía

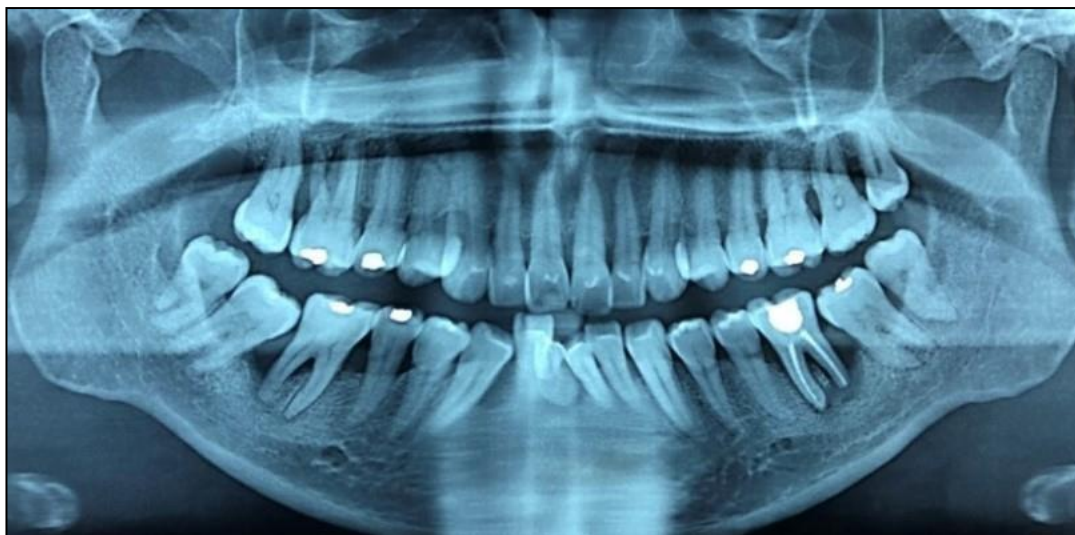


Fig. 6 Ortopantomografía.

Periapicales iniciales

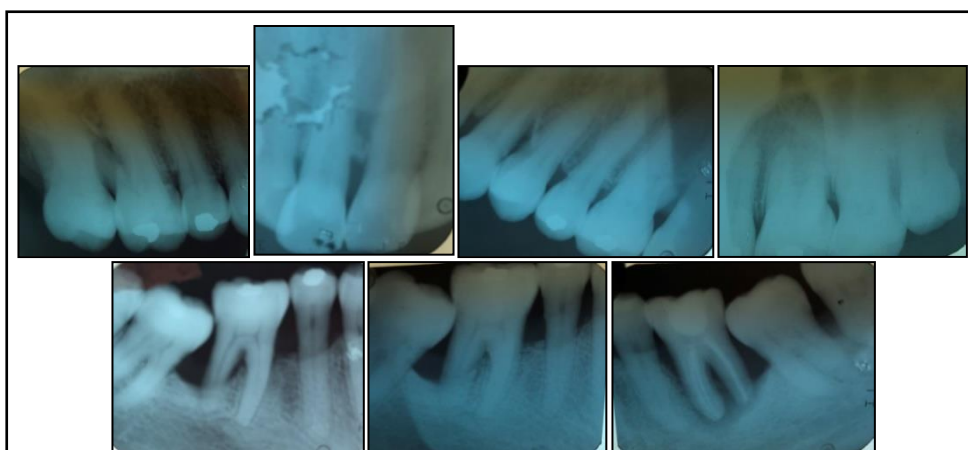

Fig. 7 Radiografías Periapicales iniciales.

Terapia quirúrgica periodontal: Impacto de las diferentes técnicas quirúrgicas en las condiciones gingivales pre-existentes.

Periodontograma y diagrama de riesgo iniciales

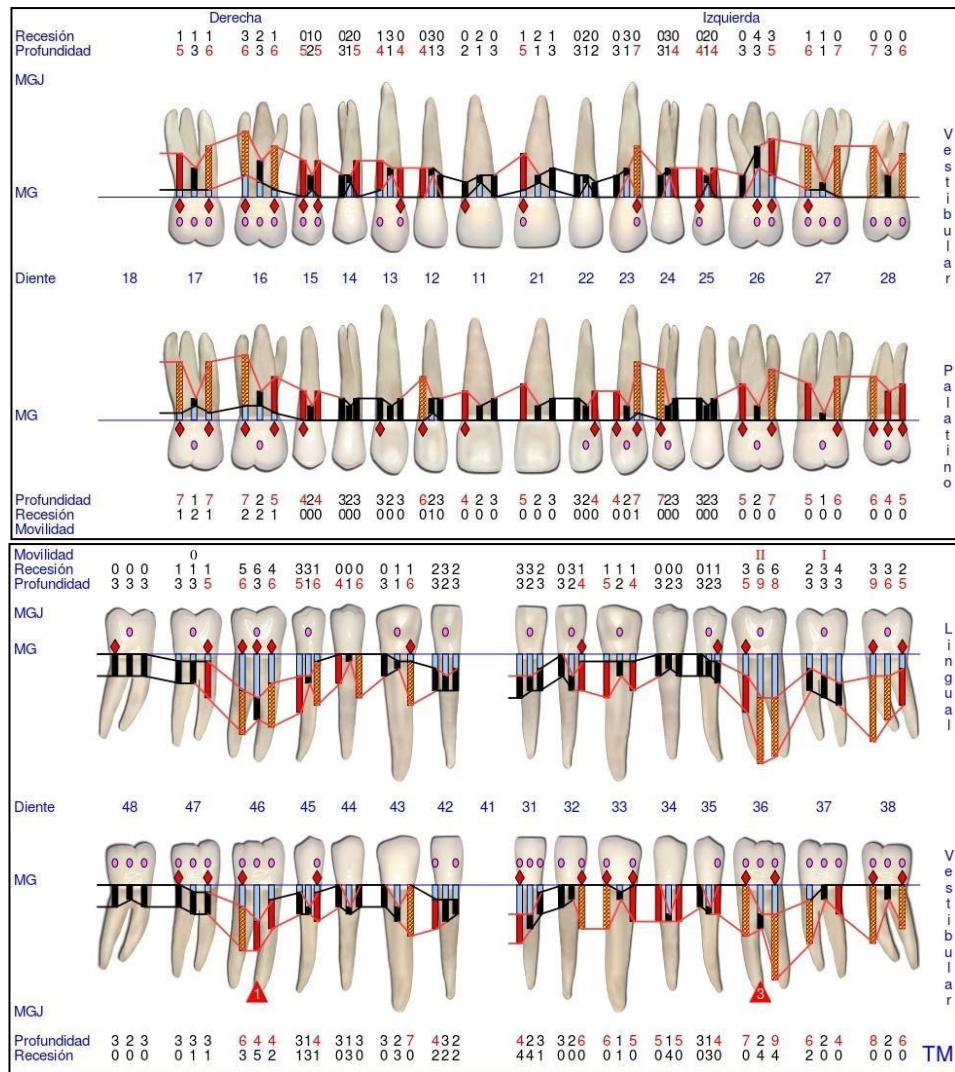


Fig. 8 Periodontograma GoProbe maxilar superior e inferior. Inicial.

Terapia quirúrgica periodontal: Impacto de las diferentes técnicas quirúrgicas en las condiciones gingivales pre-existentes.

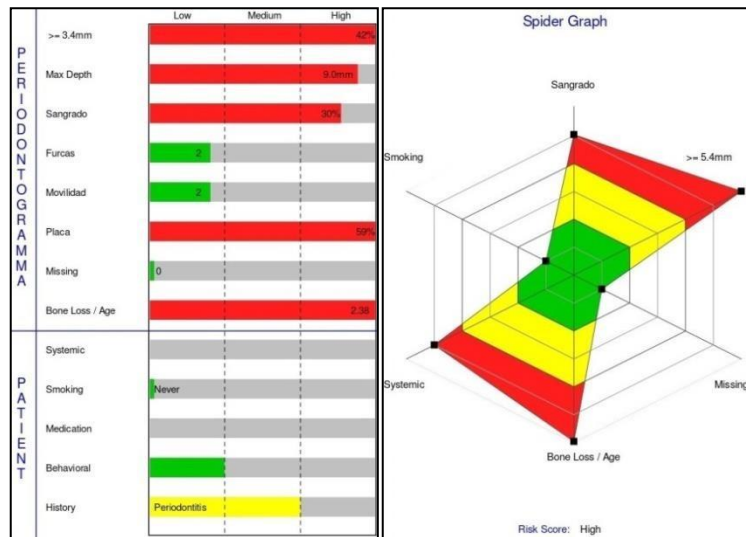


Fig. 9 Diagramas de riesgo. Iniciales

Diagnóstico de la enfermedad periodontal según el estadio y el grado

Según los datos obtenidos en la historia clínica, periodontograma y radiografías iniciales, se estableció un diagnóstico de la enfermedad periodontal por estadio y grado:

Periodontitis estadio III

- Según la gravedad:
 - NIC interdental en zonas de mayor pérdida ósea: mayor a 5 mm
 - Pérdida ósea radiográfica se extiende al 1/3 medio o apical de la raíz

Terapia quirúrgica periodontal: Impacto de las diferentes técnicas quirúrgicas en las condiciones gingivales pre-existentes.

- Pérdida de menos de 4 dientes debido a periodontitis (1 diente perdido por periodontitis).

- Según la complejidad:
 - Profundidad de sondaje mayor a 6 mm
 - Lesión de furca: grado 2 en 46 y grado 3 en 36
 - Movilidad: grado II en el 46 y grado III en 36
 - Pérdida ósea vertical mayor o igual a 3 mm.

- Extensión y distribución:
 - Generalizada: más del 30% de dientes se encuentran afectados. (43)

Periodontitis grado C: rápida tasa de progresión

- Criterio primario:

No presenta evidencia directa de progresión

-Evidencia indirecta de progresión:

- Relación del % de pérdida ósea radiográfica/ edad es mayor a 1
- No presenta factores modificadores. (43)

Terapia quirúrgica periodontal: Impacto de las diferentes técnicas quirúrgicas en las condiciones gingivales pre-existentes.

Periodontograma y factores de riesgo post terapia periodontal no quirúrgica a los 6 meses

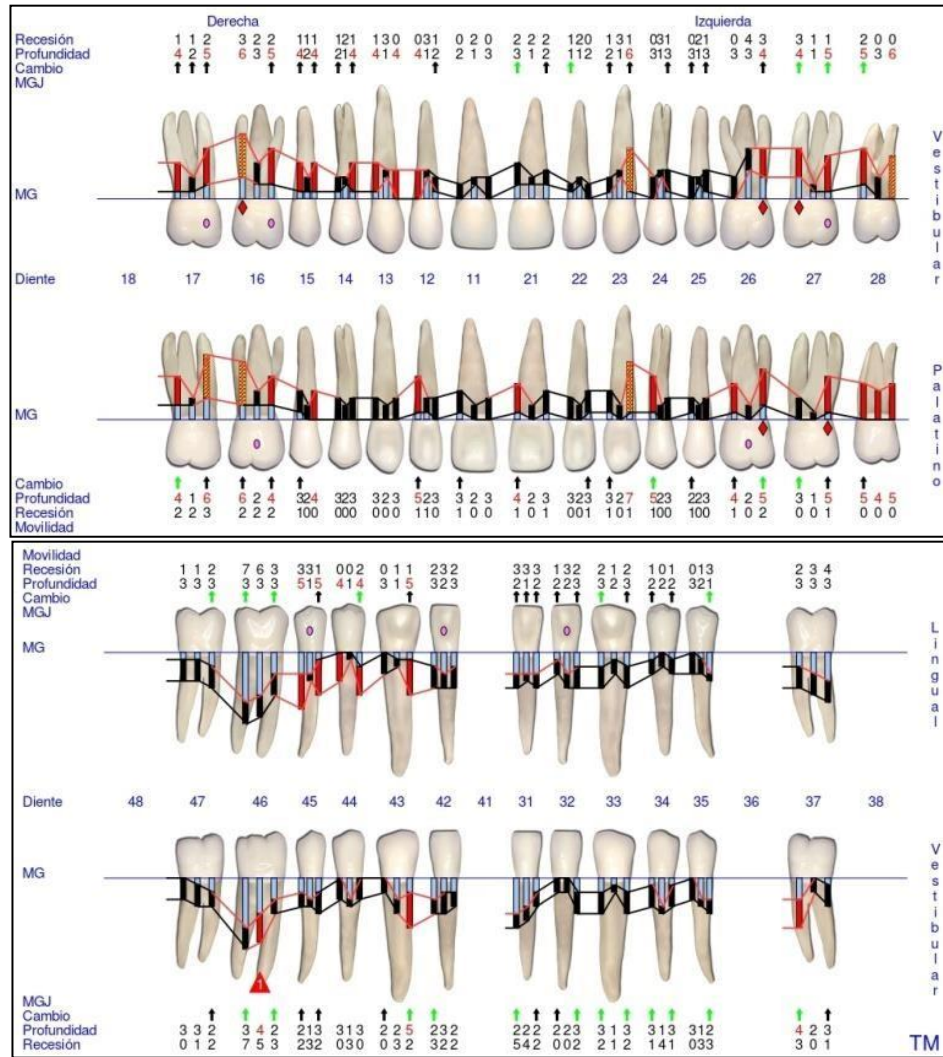


Fig.10 Periodontograma GoProbe maxilar superior e inferior. 1º Reevaluación.

Terapia quirúrgica periodontal: Impacto de las diferentes técnicas quirúrgicas en las condiciones gingivales pre-existentes.

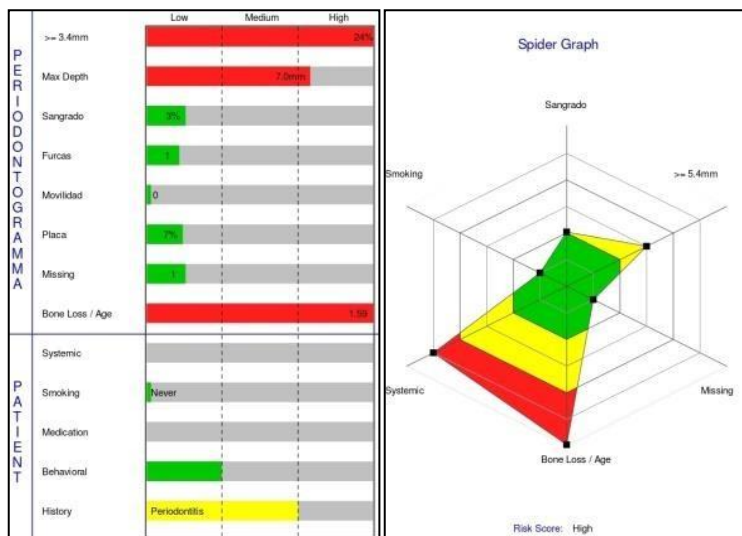


Fig. 11 Diagramas de riesgo. 1º Reevaluación.

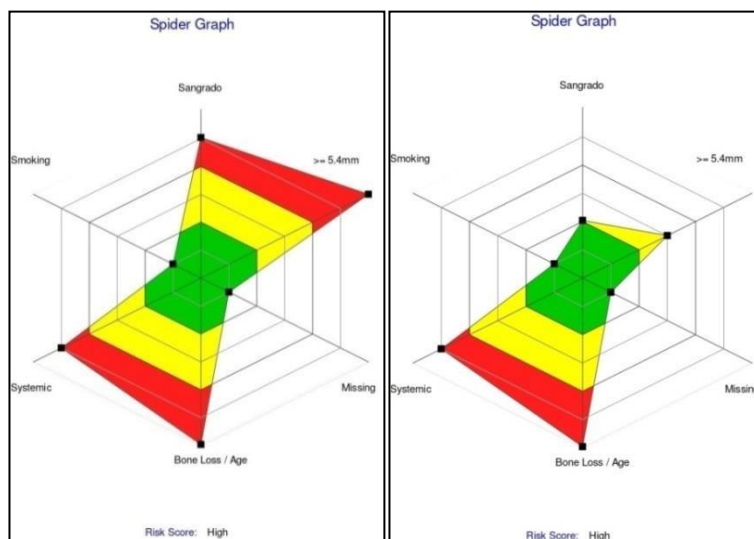


Fig. 12 Diagramas de riesgo. Comparación del Inicial y 1º Reevaluación.

Podemos observar que, en el periodontograma y en la evaluación de los factores de riesgo realizados a los 6 meses de la TPNQ, el SS disminuyó a un 3% y el IP a un 7%. Por lo tanto podemos determinar que la placa y la inflamación están controladas, cumpliendo así los objetivos principales de esta etapa y por ende la paciente se encuentra en condiciones para

Terapia quirúrgica periodontal: Impacto de las diferentes técnicas quirúrgicas en las condiciones gingivales pre-existentes.

planificar la TPQ. Si bien las condiciones periodontales mejoraron, la paciente sigue presentando un riesgo alto.

En el maxilar inferior no presenta PS mayores a 4 mm y tampoco SS positivo. Si bien el 46 presenta furca G1, el control de placa por parte de la paciente es exitoso. Además luego de la eliminación de los factores traumáticos oclusales, la movilidad de este diente pasó de un grado 1 a 0. Por lo tanto, teniendo en cuenta que las condiciones locales permiten un buen control de placa por parte de la paciente y que los resultados de los tratamientos quirúrgicos en PS de 4 mm son limitados, se decidió no realizar ninguna terapia quirúrgica en estos sectores por el momento.

En el maxilar superior en cambio, presentaba bolsas mayores a 5 mm y en algunos casos con SS positivo. Por lo tanto se evaluó por sector la necesidad de pasar a la fase quirúrgica.

Terapia quirúrgica periodontal: Impacto de las diferentes técnicas quirúrgicas en las condiciones gingivales pre-existentes.

Análisis clínico y radiográfico: evaluación pre quirúrgica del sitio

- **Sector posterosuperior derecho**

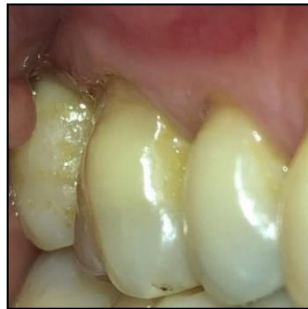

Fig. 13 Pre quirúrgica del 15/16/17 por vestibular.

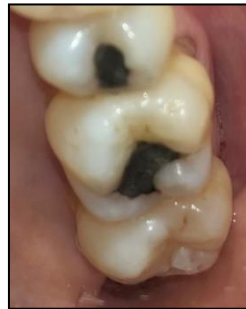

Fig. 14 Pre quirúrgica del 15/16/17 por palatino.

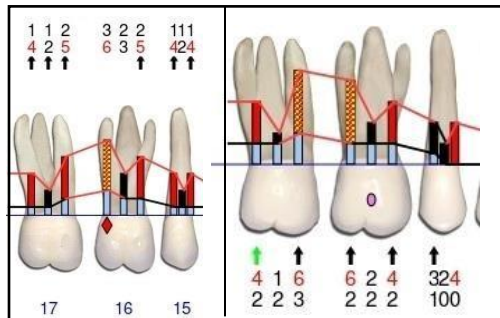


Fig. 15 Periodontograma pre quirúrgico. 15/16/17 por vestibular y palatino.

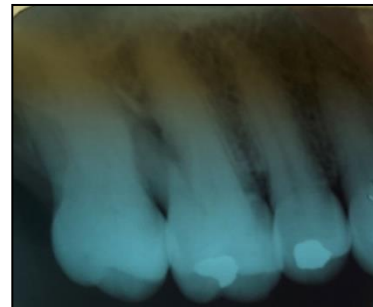

Fig. 16 Radiografía Periapical pre quirúrgica del 15/16/17.

Terapia quirúrgica periodontal: Impacto de las diferentes técnicas quirúrgicas en las condiciones gingivales pre-existentes.

- **Sector posterosuperior izquierdo**

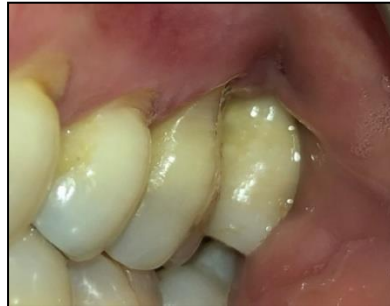

Fig. 17 Pre quirúrgica del 26/27/28 por vestibular.

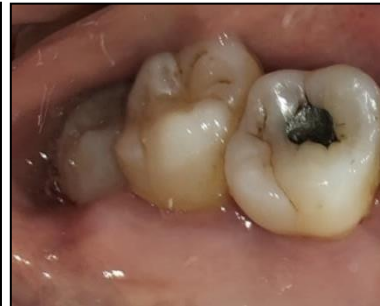

Fig.18 Pre quirúrgica del 26/27/28 por palatino.

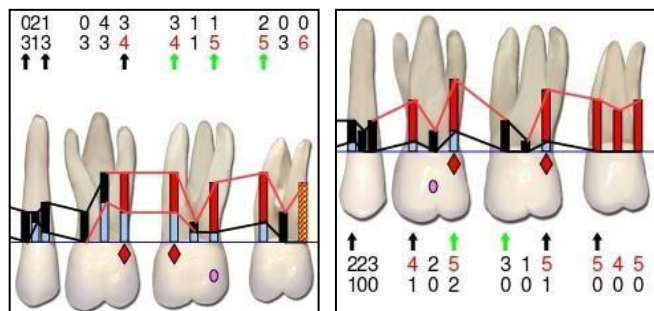


Fig. 19 Periodontograma pre quirúrgico. 25/26/27/28 por vestibular y palatino

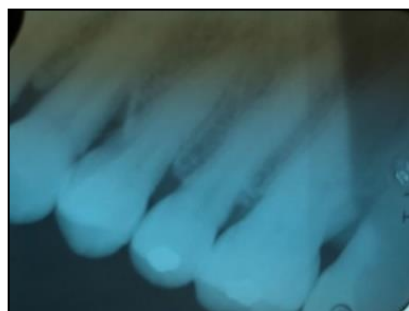

Fig. 20 Radiografía Periapical pre quirúrgica del 25/26/27.

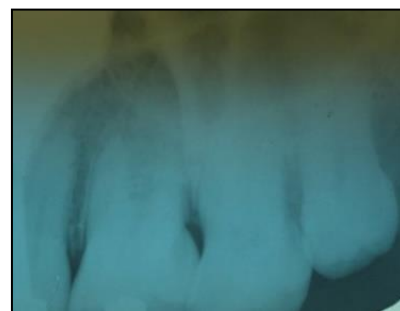

Fig. 21 Radiografía Periapical pre quirúrgica del 26/27/28.

Terapia quirúrgica periodontal: Impacto de las diferentes técnicas quirúrgicas en las condiciones gingivales pre-existentes.

- **Sector anterosuperior izquierdo**

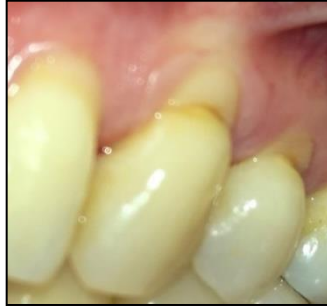

Fig. 22 Pre quirúrgica del 23 y 24 por vestibular.

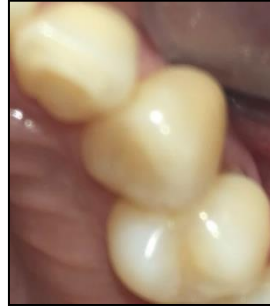

Fig. 23 Pre quirúrgica del 23 y 24 por vestibular.

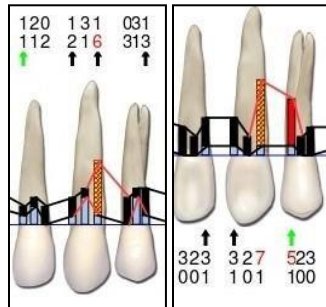


Fig. 24 Periodontograma pre quirúrgico. 22/23/24 por vestibular y palatino

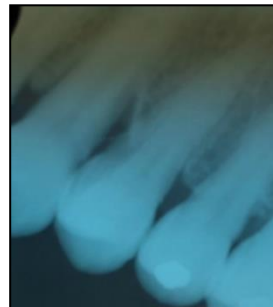

Fig. 25 Radiografía Periapical pre quirúrgica del 23 y 24.

En todos los casos las condiciones endodónticas se encontraban estables con vitalidad positiva y sin movilidad.

En el sector posterosuperior derecho presenta PS de 6 mm, el sector posterosuperior izquierdo presenta PS de 5 y 4 mm. En ambos sectores con

Terapia quirúrgica periodontal: Impacto de las diferentes técnicas quirúrgicas en las condiciones gingivales pre-existentes.

SS a pesar de las sesiones repetitivas de raspaje y alisado radicular. El diente 27 se encuentra malposicionado hacia vestibular, con predisposición al acúmulo de placa, a pesar del control exhaustivo de la paciente. En el sector anterosuperior izquierdo, si bien no presentaba signo clínico de inflamación, se observa bolsas muy profundas localizadas en distopalatino del diente 23 de 7 mm, en distovestibular 6 mm, y en mesiopalatino del diente 24 una bolsa de 5 mm.

En las radiografías se puede observar una zona radiolúcida a nivel interproximal del diente 16 y 17 y del 26 y 27, donde se sospechan defectos óseos horizontales. En cambio por distal del diente 23 se observa un defecto vertical. Si bien estos datos contribuyeron al diagnóstico, una vez levantado el colgajo se definió la morfología exacta del defecto.

El diente 28 no presenta ninguna función en la oclusión, es una zona de difícil acceso para el cepillado por parte de la paciente, perjudicando al diente vecino, por lo que se tomó la decisión de extraerlo, mejorando el acceso al cepillado y generando lugar para acomodar el diente 27 en su posición correcta.

Terapia quirúrgica periodontal: Impacto de las diferentes técnicas quirúrgicas en las condiciones gingivales pre-existentes.

Planificación de la técnica quirúrgica

En los tres cuadrantes de este paciente se realizaron cirugías de acceso cuyo diseño de la incisión fue mediante la técnica de preservación papilar simplificada.

Procedimiento quirúrgico

Previo a la incisión, se le pidió al paciente que realice un enjuague bucal con Digluconato de Clorhexidina 0,12% durante 60 segundos (Plac Out®) y se colocó anestesia infiltrativa en las piezas dentarias involucradas. Posteriormente se realizó con hoja de bisturí 15 C una incisión inicial oblicua que va desde el ángulo mesio vestibular del diente involucrado donde la PS es mayor hacia la mitad de la cara proximal del diente vecino, con el bisturí paralelo al eje largo del diente, por debajo del punto de contacto. Se continúa con incisiones intrasurculares en los dientes involucrados solo hasta medial del diente, tanto por vestibular como por palatino conservando las papilas vecinas. En las siguientes imágenes se puede observar cómo se realizaron las incisiones por sector. (25)

Terapia quirúrgica periodontal: Impacto de las diferentes técnicas quirúrgicas en las condiciones gingivales pre-existentes.

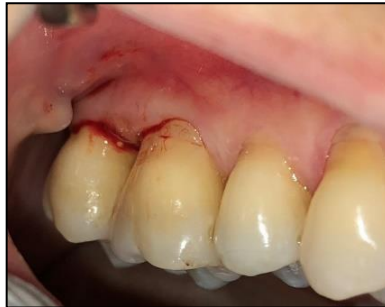

Fig. 26 Sector postero superior derecho por vestibular

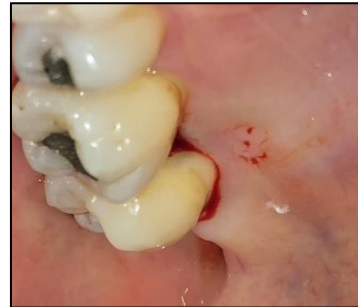

Fig. 27 Sector postero superior derecho por palatino.

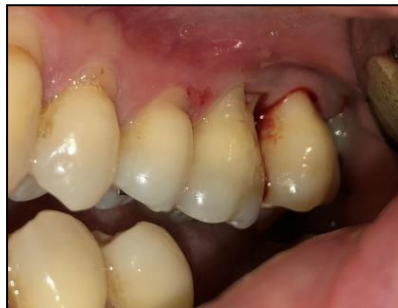

Fig. 28 Sector postero superior izquierdo por vestibular.

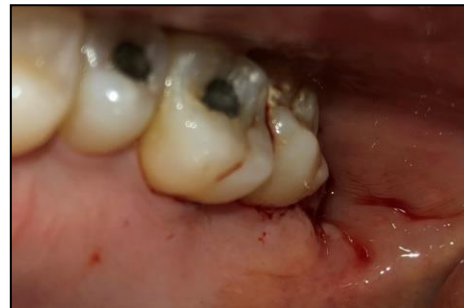

Fig. 29 Sector postero superior izquierdo por palatino.

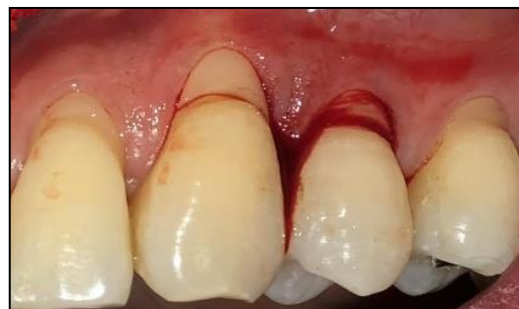

Fig. 30 Sector antero superior izquierdo por vestibular

Las Fig. 28-30 muestran el diseño de las incisiones. La incisión inicial en la Fig. 26 va desde distal del 16 a mesial del 17, en la Fig. 28 de distal del 26 a mesial del 27 y en la Fig. 30 de distal del 23 a mesial del 24.

Terapia quirúrgica periodontal: Impacto de las diferentes técnicas quirúrgicas en las condiciones gingivales pre-existentes.

Luego se realizó un decolado total hasta observar el defecto y obtener correcto acceso para desbridar correctamente la zona. Durante el decolado se pasó la papila hacia palatino con un instrumento para decolar o un tunelizador, donde se despegó la base de la papila suavemente y se empujó hacia palatino hasta que la papila pasó por completo. (25)

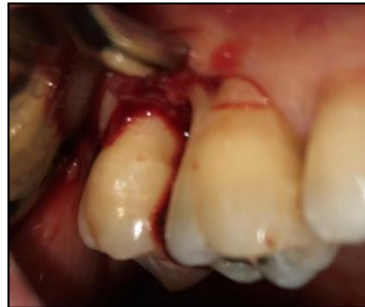

Fig. 31 Sector postero superior derecho por vestibular

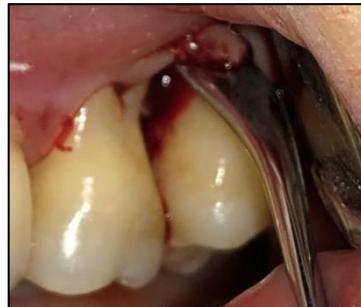

Fig. 32 Sector postero superior izquierdo por vestibular.

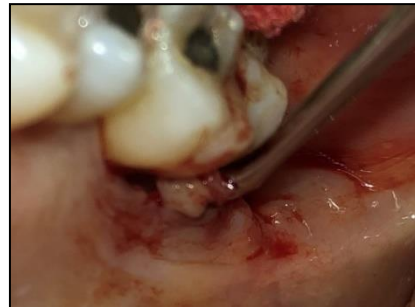

Fig. 33 Sector postero superior izquierdo por palatino.

Terapia quirúrgica periodontal: Impacto de las diferentes técnicas quirúrgicas en las condiciones gingivales pre-existentes.

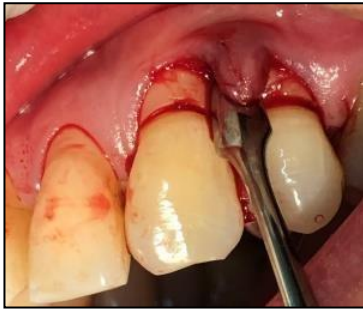

Fig. 34 Sector antero superior izquierdo por vestibular.

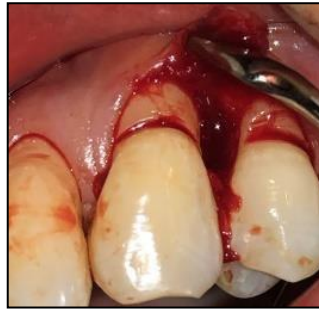

Fig. 35 Sector antero superior izquierdo por vestibular.

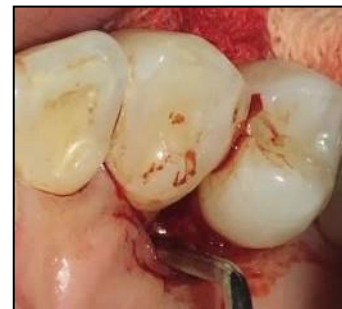

Fig. 36 Sector antero superior izquierdo por palatino.

Las Fig. 31-36 muestran el decolado total hasta la visualización del defecto.

Posteriormente se realizó el raspaje y alisado radicular con curetas periodontales e instrumental ultrasónico eliminando el tejido de granulación, donde se obtuvo una superficie radicular lisa visualizando correctamente la morfología final del defecto. (13)

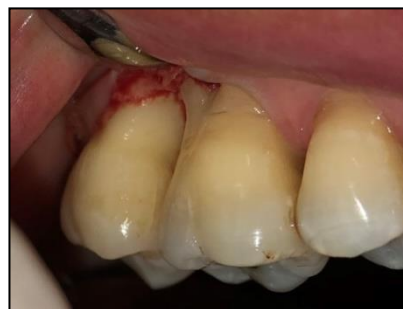

Fig. 37 Sector postero superior derecho por vestibular

Terapia quirúrgica periodontal: Impacto de las diferentes técnicas quirúrgicas en las condiciones gingivales pre-existentes.

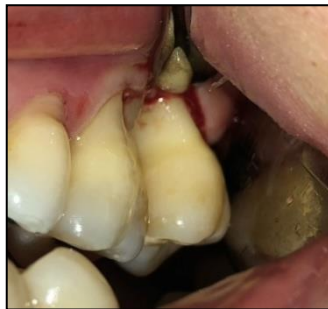

Fig. 38 Sector postero superior izquierdo por vestibular.

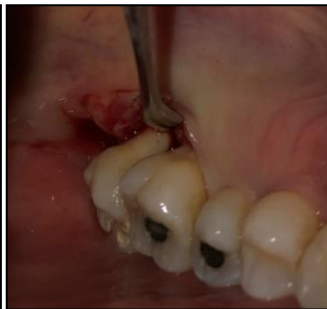

Fig. 39 Sector postero superior izquierdo por palatino.

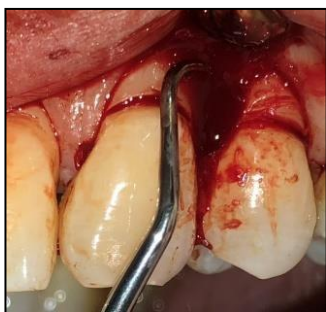

Fig. 40 Sector antero superior izquierdo por vestibular.

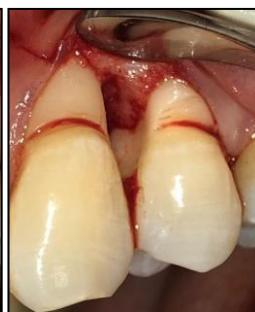

Fig. 41 Sector antero superior izquierdo por vestibular.

Las Fig. 37-41 muestran el raspaje y alisado radicular con curetas periodontales.

Por último se realizaron las suturas correspondientes, colchonero horizontal evertida cruzada que va desde la base de la papila palatina desde mesial y a distal del colgajo vestibular inmediatamente coronal a la unión mucogingival, luego por mesial del colgajo vestibular pasa a distal del colgajo lingual en la base de la papila logrando una sutura cruzada. (25)

Terapia quirúrgica periodontal: Impacto de las diferentes técnicas quirúrgicas en las condiciones gingivales pre-existentes.

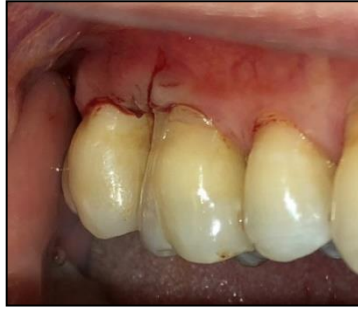

Fig. 42 Sector postero superior derecho por vestibular

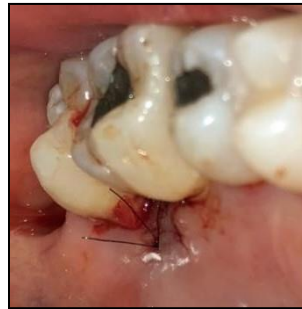

Fig. 43 Sector postero superior derecho por vestibular

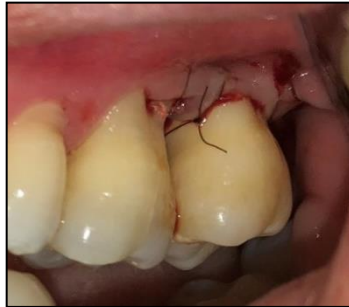

Fig. 44 Sector postero superior izquierdo por vestibular.

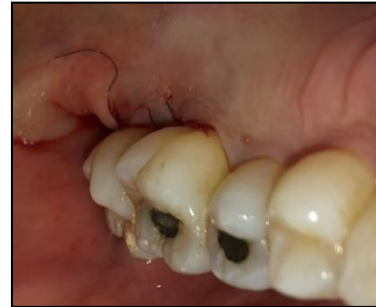

Fig. 45 Sector postero superior izquierdo por palatino.

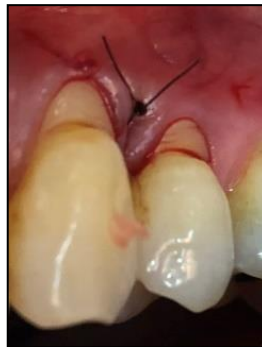

Fig. 46 Sector antero superior izquierdo por vestibular.

Las Fig. 42-46 muestran las suturas finales.

Terapia quirúrgica periodontal: Impacto de las diferentes técnicas quirúrgicas en las condiciones gingivales pre-existentes.

Indicaciones post operatorias

A todos los pacientes se les indicó, realizar enjuague bucal suave con clorhexidina al 0,12 %, durante 1 minuto 2-3 veces por día hasta el retiro de los puntos. Posteriormente por un mes utilizar pastas con clorhexidina con la misma concentración y cepillado suave supragingival en la zona intervenida sin tocar la herida proximal, con el cepillo Elgydium Clinic post quirúrgico (7/100). Se le indicó por las primeras 48-72 hs no hacer succión (ni mate, ni sorbete) y los alimentos deben ser fríos o tibios, sin residuos (semillas, pan con cascara).

Por otro lado, se les recomendó no hacer actividad física ni exponerse a fuentes de calor y hielo intermitente el primer día. Para el dolor y la inflamación, se recetó un analgésico/antiinflamatorio, el primer día cada 12 horas y luego según necesidad. A los 4 días se la cito para el control de la herida y a los 7-10 días se retiraron los puntos y se realizó la eliminación de la placa supragingival y pulido mediante discos de goma.

Hasta la siguiente reevaluación (a los 6 meses) se controló al paciente una vez por mes para evitar la presencia de biofilm e inflamación y mejorar la cicatrización de la zona intervenida.

Terapia quirúrgica periodontal: Impacto de las diferentes técnicas quirúrgicas en las condiciones gingivales pre-existentes.

Fotos intrabucales a los 6 meses de la terapia periodontal quirúrgica

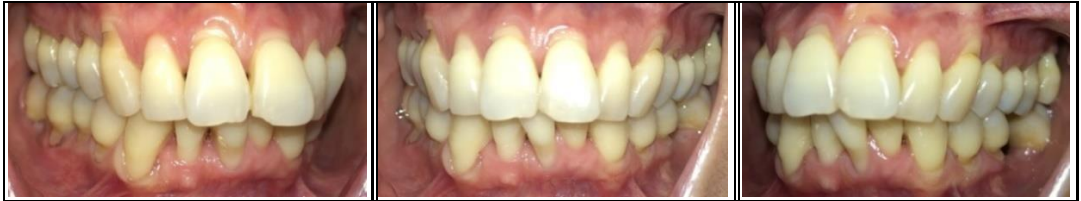

Fig. 47 Vista lateral derecha de los maxilares en oclusión.

Fig. 48 Vista frontal de los maxilares en oclusión.

Fig. 49 Vista lateral izquierda de los maxilares en oclusión.

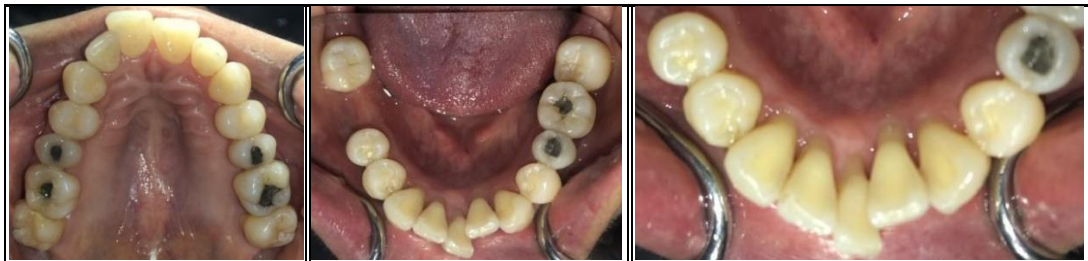

Fig. 50 Vista oclusal superior

Fig. 51 Vista oclusal inferior.

Fig. 52 Vista oclusal inferior.

Terapia quirúrgica periodontal: Impacto de las diferentes técnicas quirúrgicas en las condiciones gingivales pre-existentes.

Periodontograma y diagrama de riesgo post terapia periodontal quirúrgica a los 6 meses

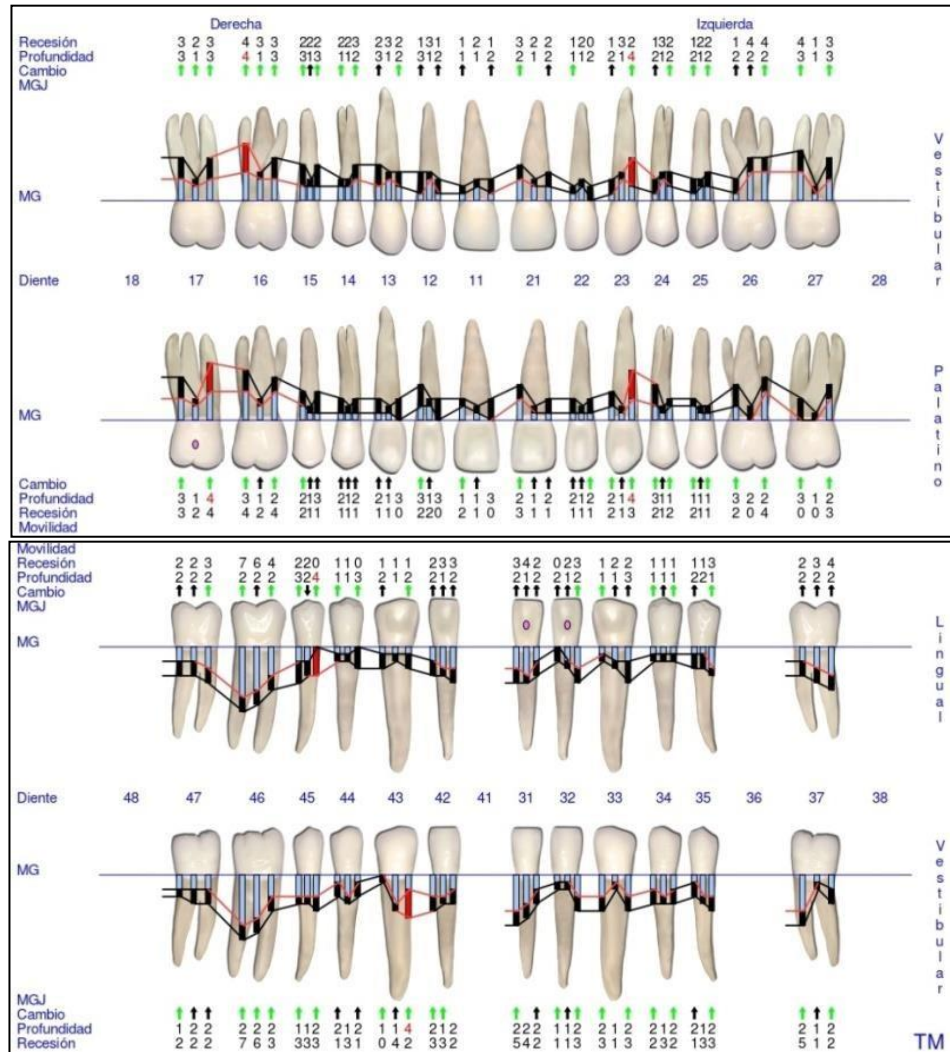


Fig. 53 Periodontograma GoProbe maxilar superior e inferior. 2º Reevaluación.

Terapia quirúrgica periodontal: Impacto de las diferentes técnicas quirúrgicas en las condiciones gingivales pre-existentes.

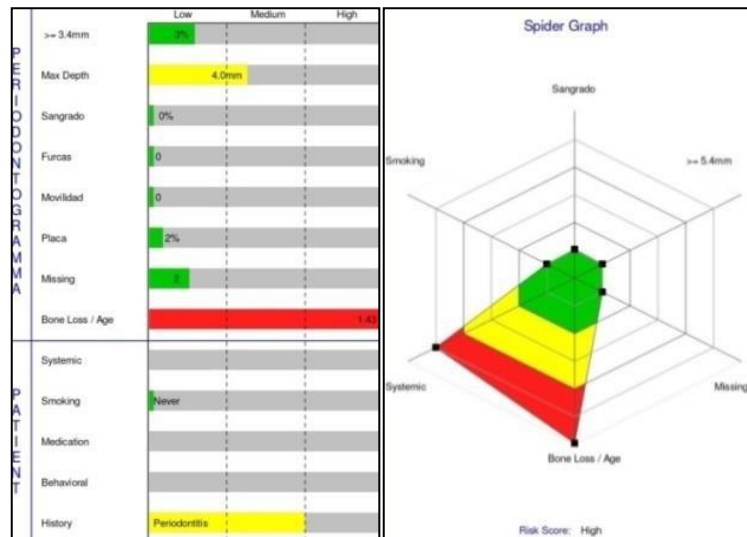


Fig. 54 Diagramas de riesgo. 2º Reevaluación.

Evaluación de los gráficos de riesgo

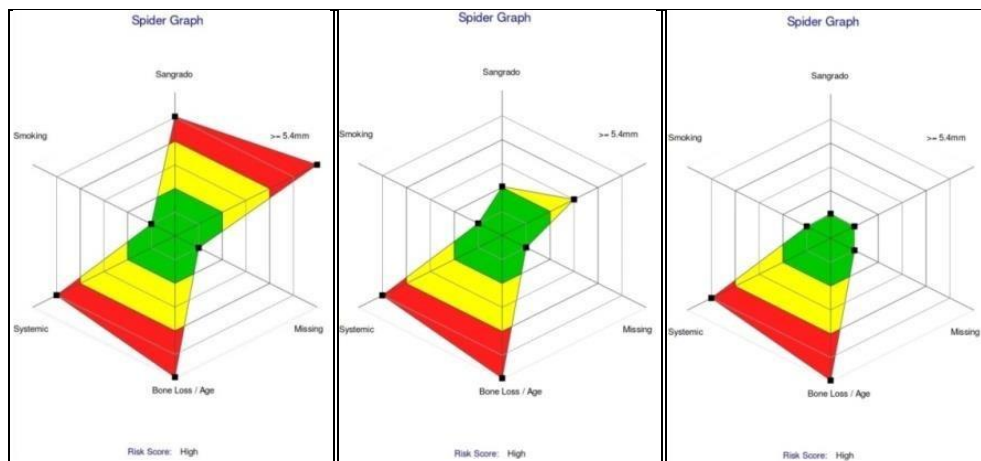


Fig. 55 Diagramas de riesgo. Comparación del Inicial, 1º y 2º Reevaluación.

Luego del TPQ las condiciones periodontales mejoraron presentando SS y IP $\leq 5\%$.

Terapia quirúrgica periodontal: Impacto de las diferentes técnicas quirúrgicas en las condiciones gingivales pre-existentes.

Sin embargo, teniendo en cuenta que el riesgo se mantuvo alto y que el diagnóstico inicial es de rápida tasa de progresión de la enfermedad periodontal (grado C), se determinó una TPM rigurosa inicial a los 30 días donde se evaluó si los porcentajes de SS e IP se encontraban estables para determinar si se reducen o se aumentan los intervalos de atención.

B. Caso clínico N°2

Historia clínica general

Paciente de género masculino, de 46 años de edad, vino a la consulta con motivo de “hacerme una limpieza profunda”. Durante la anamnesis el paciente revelo ser sistémicamente sano, tener mala higiene bucal, con uno o dos momentos al día de cepillado y también ser ex fumador, hace 7 años (menos de 10 por día). En cuanto a los antecedentes odontológicos relata no haberse realizado tratamiento periodontal. En el análisis clínico se puede observar mal oclusión y deglución atípica.

Terapia quirúrgica periodontal: Impacto de las diferentes técnicas quirúrgicas en las condiciones gingivales pre-existentes.

Fotos intrabucales iniciales

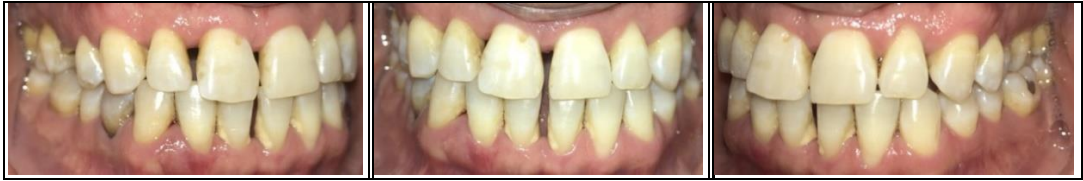

Fig. 56 Vista lateral derecha de los maxilares en oclusión.

Fig. 57 Vista frontal de los maxilares en oclusión.

Fig. 58 Vista lateral izquierda de los maxilares en oclusión.

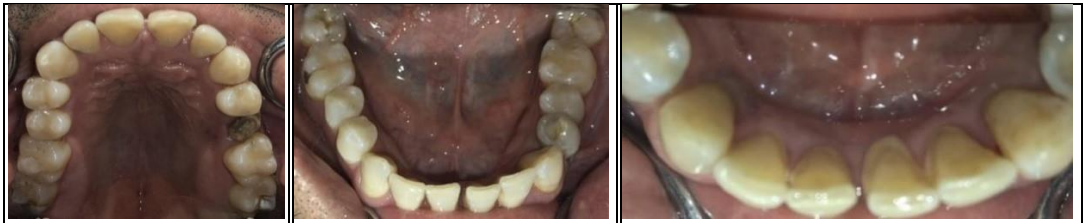

Fig. 59 Vista oclusal superior.

Fig. 60 Vista oclusal inferior.

Fig. 61 Vista oclusal inferior.

Ortopantomografía

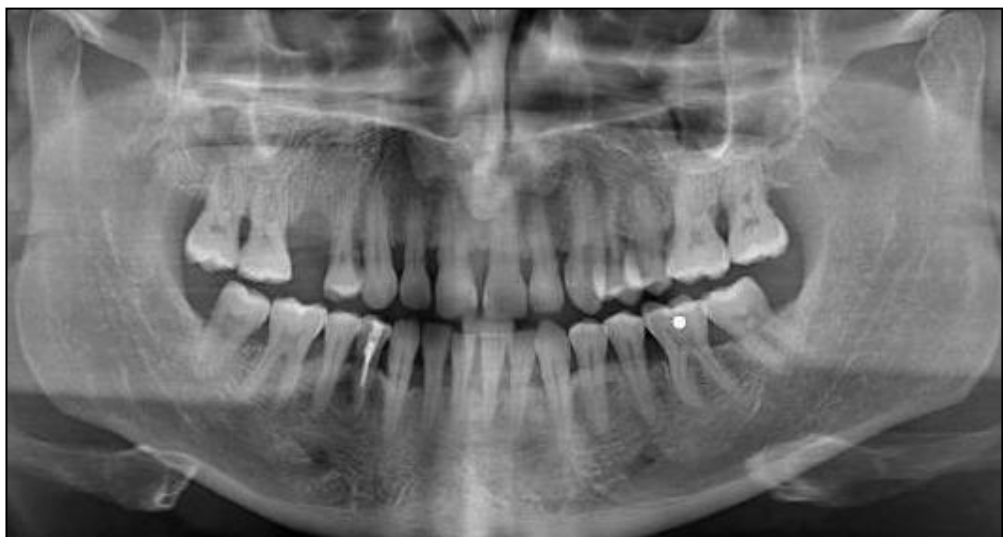

Fig. 62 Ortopantomografía.

Terapia quirúrgica periodontal: Impacto de las diferentes técnicas quirúrgicas en las condiciones gingivales pre-existentes.

Periapicales iniciales

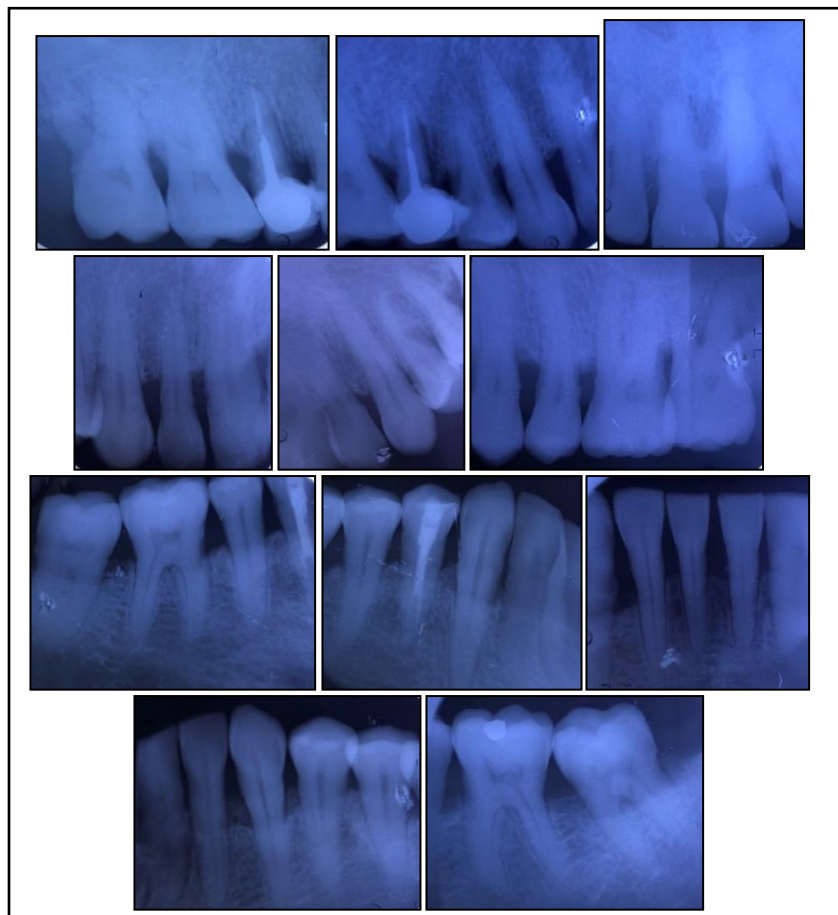


Fig. 63 Radiografías Periapicales

Terapia quirúrgica periodontal: Impacto de las diferentes técnicas quirúrgicas en las condiciones gingivales pre-existentes.

Periodontograma y diagramas de riesgo iniciales

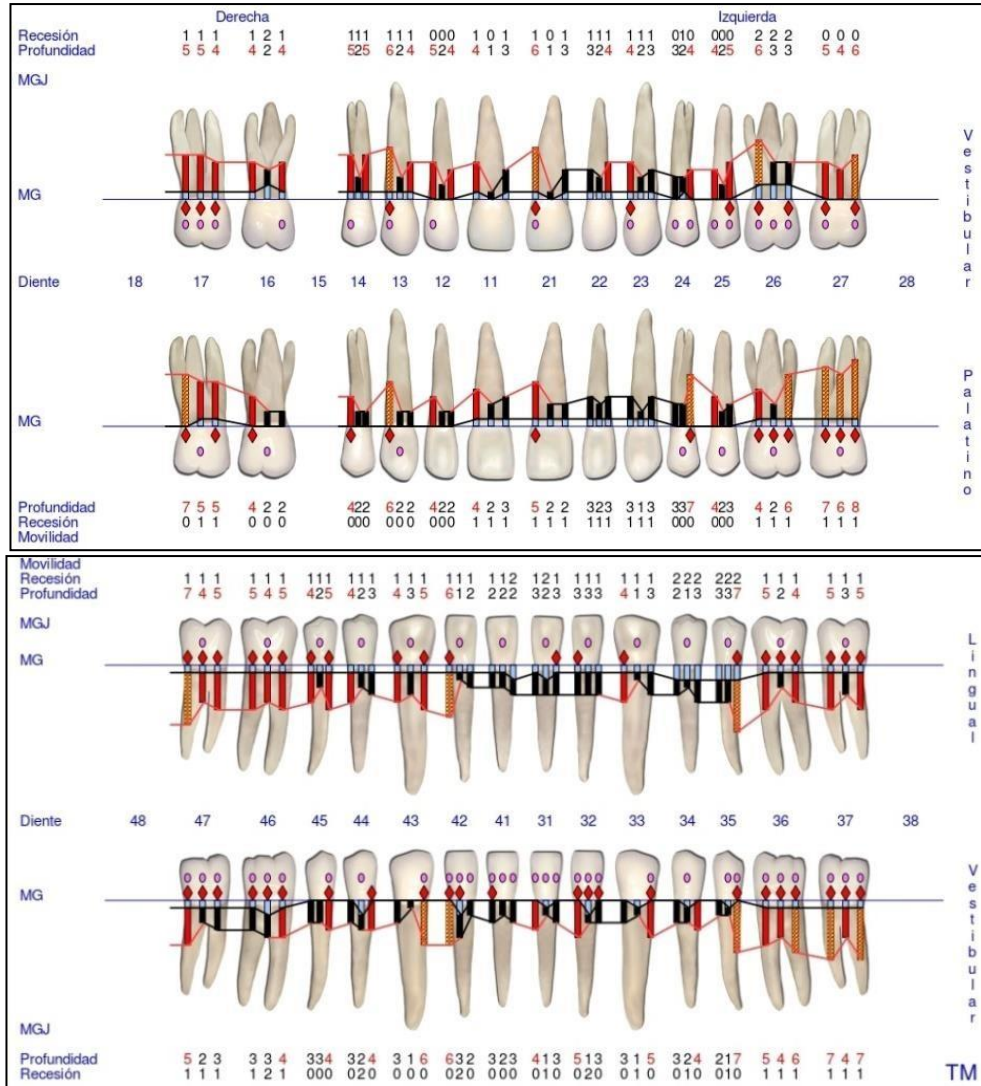


Fig. 64 Periodontograma GoProbe maxilar superior e inferior. Inicial.

Terapia quirúrgica periodontal: Impacto de las diferentes técnicas quirúrgicas en las condiciones gingivales pre-existentes.

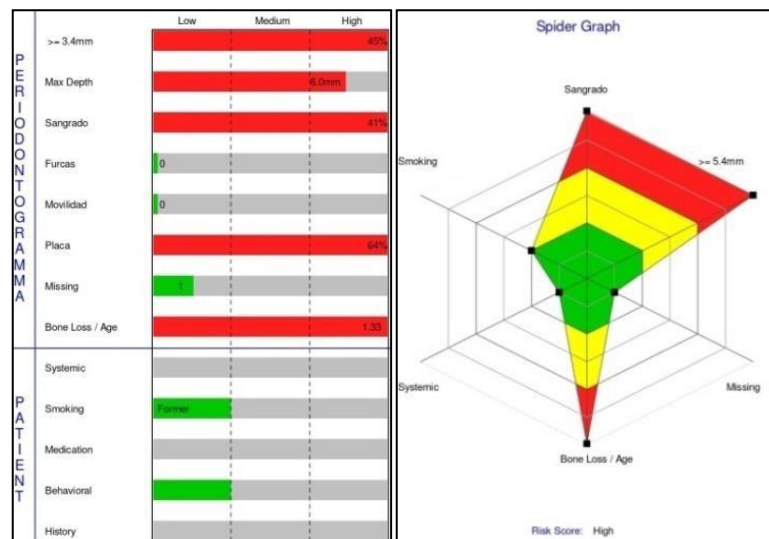


Fig. 65 Diagramas de riesgo. Iniciales.

Diagnóstico de la enfermedad periodontal según el estadio y el grado

Según los datos obtenidos en la historia clínica, periodontograma y radiografías iniciales, se estableció un diagnóstico de la enfermedad periodontal por estadio y grado:

Periodontitis estadio III

- Según la gravedad:
 - NIC interdental en zonas de mayor pérdida ósea: mayor a 5 mm.
 - Pérdida ósea radiográfica se extiende al 1/3 medio o apical de la raíz.

Terapia quirúrgica periodontal: Impacto de las diferentes técnicas quirúrgicas en las condiciones gingivales pre-existentes.

- Según la complejidad:
 - Profundidad de sondaje mayor a 6 mm

- Extensión y distribución:
 - Generalizada: más del 30% de dientes afectados. (43)

Periodontitis Grado C: rápida tasa de progresión

- Criterio primario:
 - Evidencia indirecta de progresión:
 - Relación del % de pérdida ósea radiográfica/ edad es mayor a 1: 1.33
 - Factor modificador: ex fumador, más de 10 por día. (43)

Terapia quirúrgica periodontal: Impacto de las diferentes técnicas quirúrgicas en las condiciones gingivales pre-existentes.

Periodontograma y diagrama de riesgo a los 6 meses de la terapia

periodontal no quirúrgica

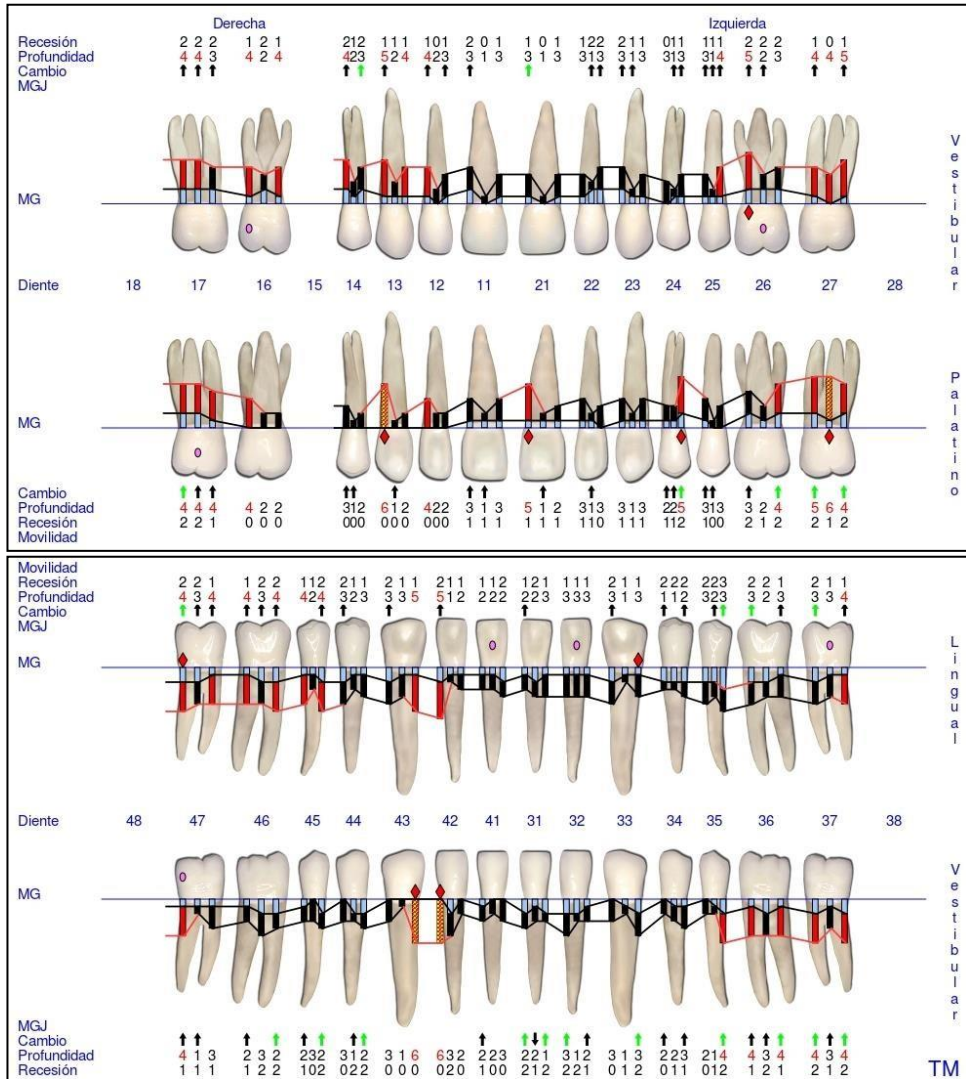


Fig. 66 Periodontograma GoProbe maxilar superior e inferior. 1º Reevaluación.

Terapia quirúrgica periodontal: Impacto de las diferentes técnicas quirúrgicas en las condiciones gingivales pre-existentes.

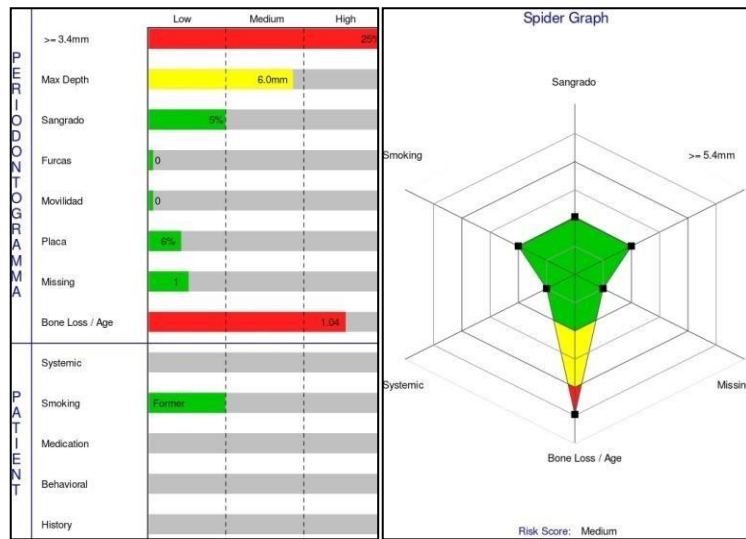


Fig. 67 Diagramas de riesgo. 1º Reevaluación.

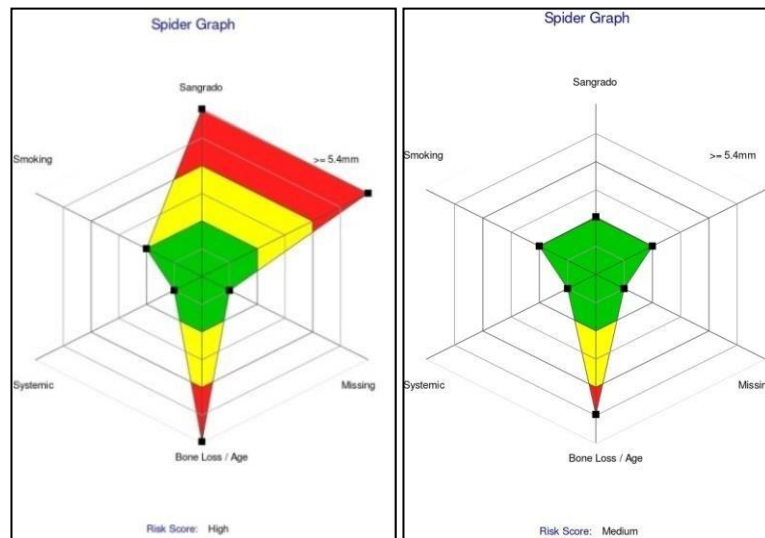


Fig. 68 Diagramas de riesgo. Comparación del Inicial y 1º Revaluación.

En este caso el paciente presenta IP y SS $\leq 10\%$ luego de la TPNQ por ende el control de placa es eficiente y cumple los cuidados post operatorios estrictamente. Presenta PS de ≥ 5 mm tanto en el maxilar superior como en el inferior y en algunos sitios la inflamación persiste.

Terapia quirúrgica periodontal: Impacto de las diferentes técnicas quirúrgicas en las condiciones gingivales pre-existentes.

Teniendo en cuenta estas condiciones se puede comenzar a planificar las técnicas quirúrgicas respectivas de cada sector.

Análisis clínico y radiográfico: evaluación pre quirúrgica de los sitios

- **Sector superior derecho**

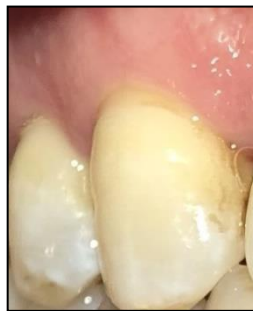

Fig. 69 Pre quirúrgica del 13/14 por vestibular.

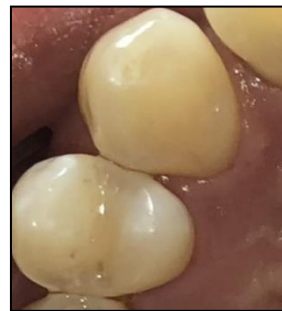

Fig. 70 Pre quirúrgica del 13/14 por palatino.

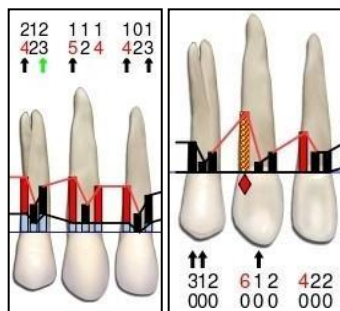


Fig. 71 Periodontograma pre quirúrgico. 12/13/14 por vestibular y palatino.

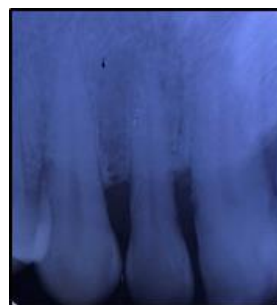


Fig. 72 Radiografía Periapical pre quirúrgica 12/13/14.

Terapia quirúrgica periodontal: Impacto de las diferentes técnicas quirúrgicas en las condiciones gingivales pre-existentes.

- **Sector antero superior**

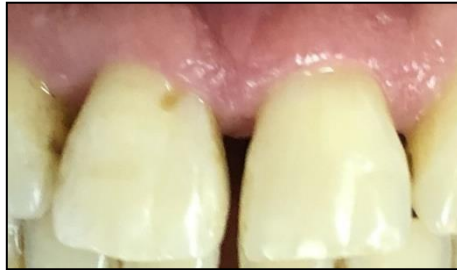

Fig. 73 Pre quirúrgica del 11/22 por vestibular.

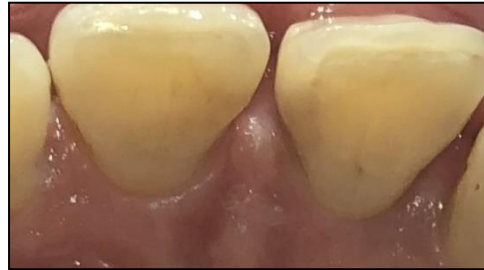

Fig. 74 Pre quirúrgica del 11/22 por palatino.

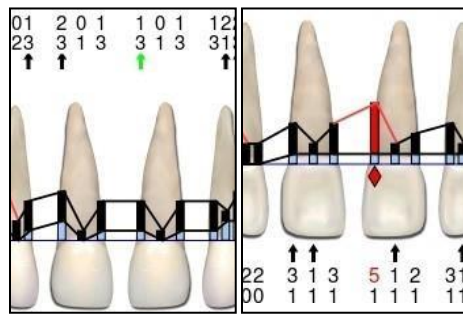


Fig. 75 Periodontograma pre quirúrgico. 11/22 por vestibular y palatino.

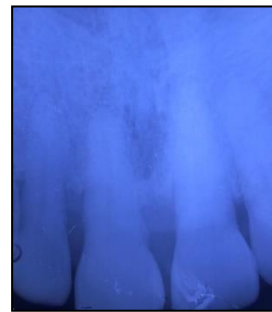


Fig. 76 Radiografía Periapical pre quirúrgica 11/22.

- **Sector posterosuperior izquierdo**

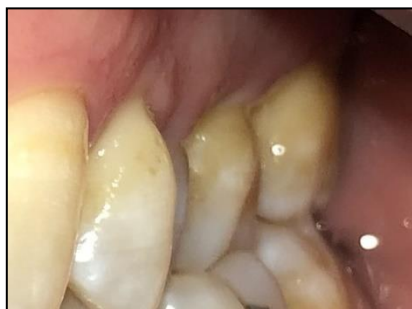

Fig. 77 Pre quirúrgica del 24/25/26/27 por vestibular.

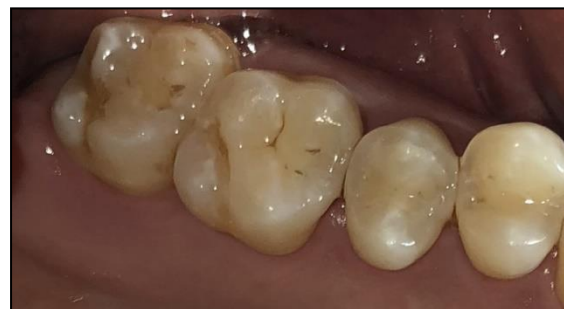

Fig. 78 Pre quirúrgica del 24/25/26/27 por palatino.

Terapia quirúrgica periodontal: Impacto de las diferentes técnicas quirúrgicas en las condiciones gingivales pre-existentes.

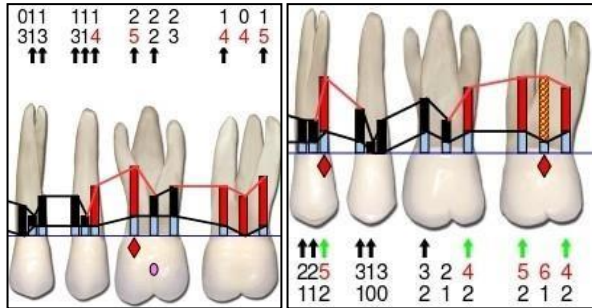


Fig. 79 Periodontograma pre quirúrgico. 24/25/26/27 por vestibular y palatino.

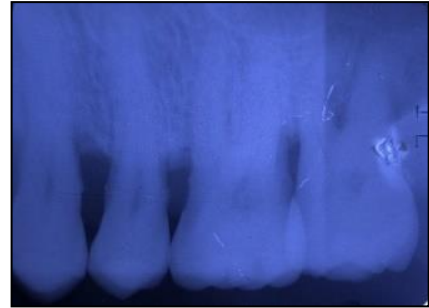


Fig. 80 Radiografía Periapical pre quirúrgica 24/25/26/27.

- Sector anteroinferior**

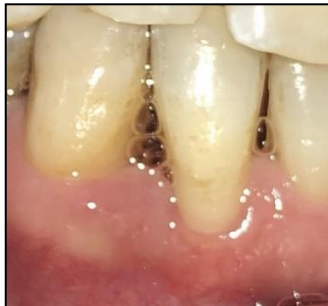

Fig. 81 Pre quirúrgica del 42/43 por vestibular.

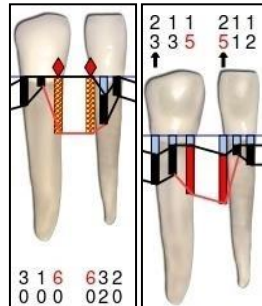


Fig. 82 Periodontograma pre quirúrgico. 42/43 por vestibular y palatino.

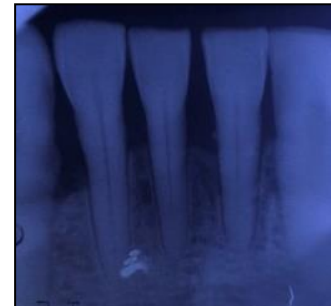


Fig. 83 Radiografía Periapical pre quirúrgica 11/22.

Para evaluar las condiciones pre quirúrgicas de los dientes se tomó la vitalidad de los dientes involucrados, la cual fue positiva sin lesiones periapicales en todos los casos y ninguno presentaba movilidad.

Terapia quirúrgica periodontal: Impacto de las diferentes técnicas quirúrgicas en las condiciones gingivales pre-existentes.

Evaluando los periodontogramas podemos observar que hay PS de ≥ 5 mm y en algunos casos con SS positivo. En distopalatino del 23 presenta PS de 6 mm y 3 mm por mesial del diente adyacente sospechando un defecto vertical.

En las radiografías periapicales podemos observar una radiolucidez a nivel interproximal.

Planificación de la técnica quirúrgica

Se decidió realizar cirugía regenerativa en la zona del diente 23 y cirugía de acceso en los sectores anterosuperior, anteroinferior, posterosuperior izquierdo, en todos los casos con un diseño de incisión con técnicas de preservación papilar.

Procedimiento quirúrgico regenerativo en zona del diente 23

Previo a la incisión se realizó la desinfección local y anestesia infiltrativa en los sectores a tratar al igual que en el caso clínico número 1. Los pasos quirúrgicos que comprenden la incisión con la TPP y el colgajo extendido

Terapia quirúrgica periodontal: Impacto de las diferentes técnicas quirúrgicas en las condiciones gingivales pre-existentes.

con decolado total, también se realizaron como se explicó en el caso clínico nº 1.

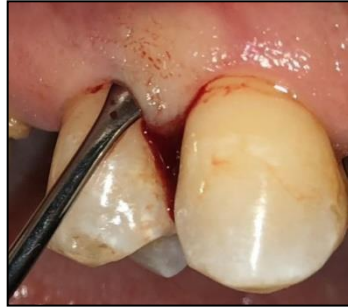

Fig. 84 Sector superior derecho por vestibular

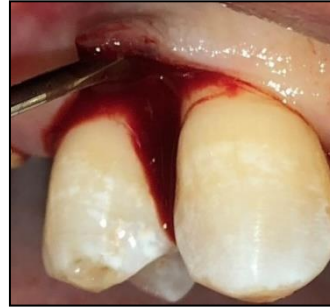

Fig. 85 Sector superior derecho por vestibular

La Fig. 84 muestra el diseño de las incisiones, donde la inicial va desde distal del diente 13 a mesial del diente 14 y en la Fig. 85 se puede ver el decolado total.

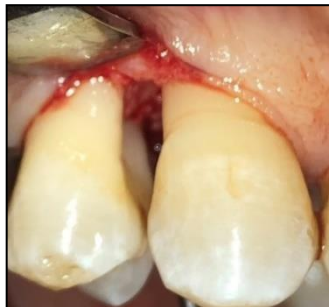

Fig. 86 Sector superior derecho por vestibular

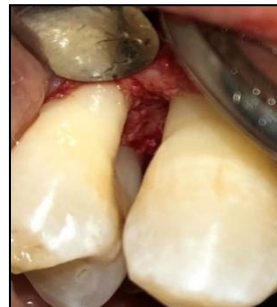

Fig. 87 Sector superior derecho por vestibular

Las Fig. 86-87 muestran el defecto luego del raspaje y alisado radicular.

Terapia quirúrgica periodontal: Impacto de las diferentes técnicas quirúrgicas en las condiciones gingivales pre-existentes.

Una vez decolado se observó que el defecto era un cráter capaz de contener materiales regenerativos, donde se utilizó injerto de hidroxiapatita hueso bovino (BOSS-HA, TISSUM®) y una membrana de colágeno reabsorbible de origen pericardio porcino (SUS-MEM, TISSUM®). Primero se recortó la membrana a medida y se la adaptó desde el colgajo lingual, para poder posteriormente colocar el injerto óseo desde vestibular compactándolo contra el defecto hasta rellenarlo. Finalmente la membrana se adaptó en el colgajo vestibular. (16)

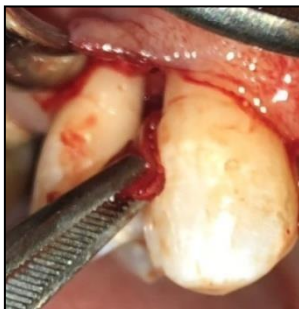

Fig. 88 Sector superior derecho por vestibular

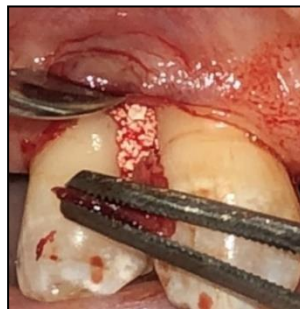

Fig. 89 Sector superior derecho por vestibular

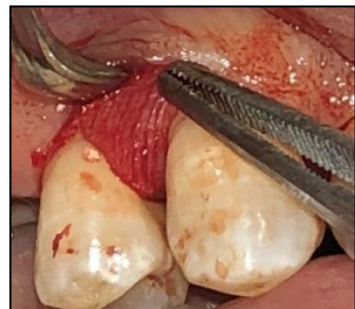

Fig. 90 Sector superior derecho por vestibular

Las Fig. 88-90 muestran la adaptación de la membrana por palatino, colocación del injerto óseo y adaptación de la membrana por vestibular respectivamente.

Por último se realizaron dos suturas (Fig. 91). La primera sutura de colchonero vertical evertida cruzada como se explicó en el caso clínico n° 1 y una sutura simple hacia coronal de la anterior.

Terapia quirúrgica periodontal: Impacto de las diferentes técnicas quirúrgicas en las condiciones gingivales pre-existentes.

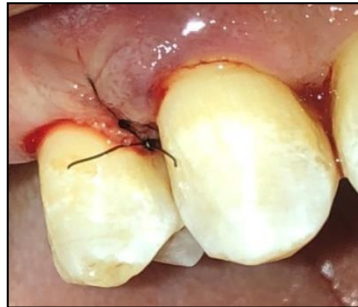

Fig. 91 Sector superior derecho por vestibular. Suturas finales.

Las indicaciones post operatorias que se le dieron al paciente son las mismas que en el caso clínico n° 1 a diferencia de que en este caso al utilizar materiales de regeneración, se le indico antibiótico, Amoxicilina 1 gr c/12 hs por 7 días.

Procedimiento quirúrgico de acceso o reparativos de los sectores anterosuperior, anteroinferior y posterosuperior izquierdo

Previo a la incisión se realizó la desinfección local y anestesia infiltrativa en los sectores a tratar, al igual que en el caso clínico número 1. Los pasos quirúrgicos que comprenden la incisión con la TPP, el colgajo extendido con decolado total, acondicionamiento radicular con raspaje y alisado radicular y suturas finales se realizaron como se explicó en el caso clínico n° 1.

Terapia quirúrgica periodontal: Impacto de las diferentes técnicas quirúrgicas en las condiciones gingivales pre-existentes.

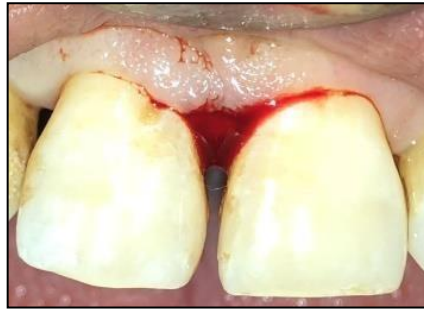

Fig. 92 Sector superior por vestibular.

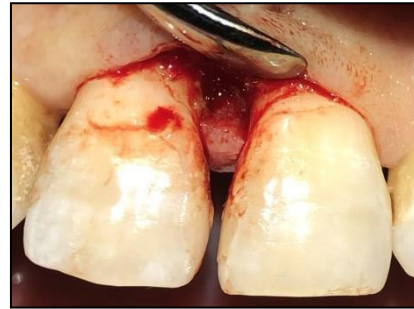

Fig. 93 Sector superior por vestibular.

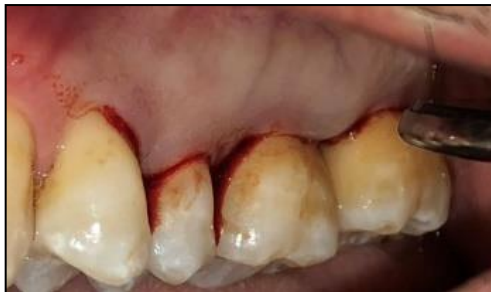

Fig. 94 Sector postero superior izquierdo por vestibular.

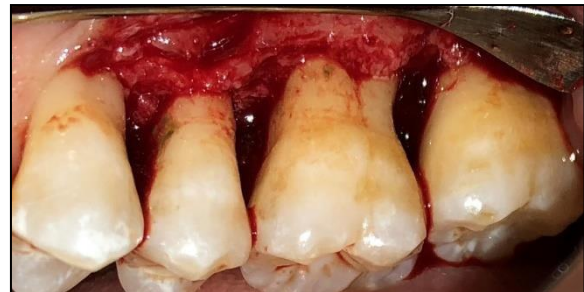

Fig. 95 Sector postero superior izquierdo por vestibular.

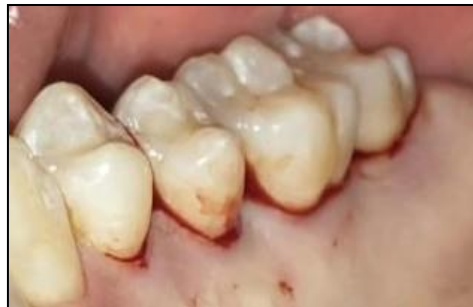

Fig. 96 Sector postero superior izquierdo por palatino.

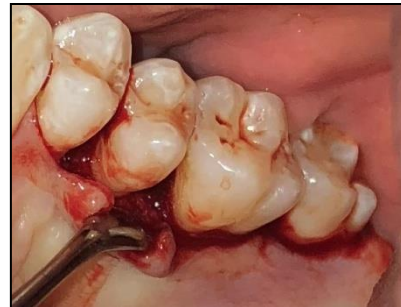

Fig. 97 Sector postero superior izquierdo por palatino.

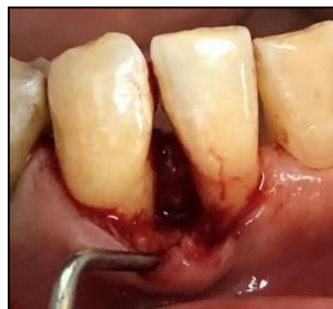

Fig. 98 Sector antero inferior por vestibular.

Terapia quirúrgica periodontal: Impacto de las diferentes técnicas quirúrgicas en las condiciones gingivales pre-existentes.

Las Fig. 92-96 muestran el diseño de las incisiones con la TPPS. (25) La incisión inicial en la Fig. 92 presenta una variable con respecto al resto de las incisiones debido a que la distancia entre 11 y 21 es mayor a 2 mm, por lo tanto se realizó con la TPPM una incisión horizontal en la base de la papila vestibular. (26)

En las Fig. 97-98 se puede ver el decolado total hasta descubrir el defecto.

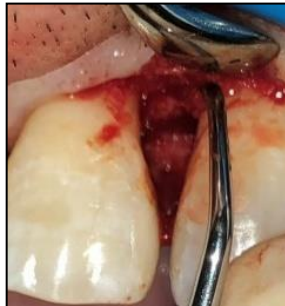

Fig. 99 Sector superior por vestibular.

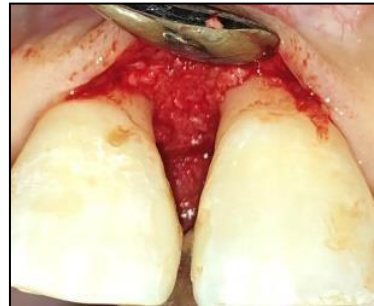

Fig. 100 Sector superior por vestibular.

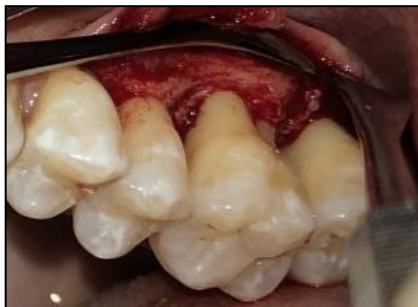

Fig. 101 Sector postero superior izquierdo por vestibular.

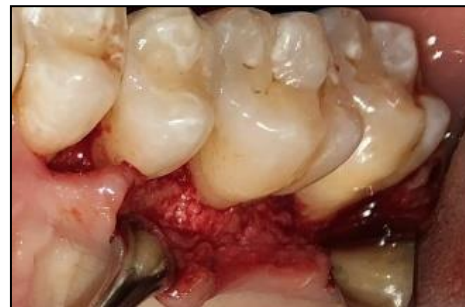

Fig. 102 Sector postero superior izquierdo por palatino.

Terapia quirúrgica periodontal: Impacto de las diferentes técnicas quirúrgicas en las condiciones gingivales pre-existentes.

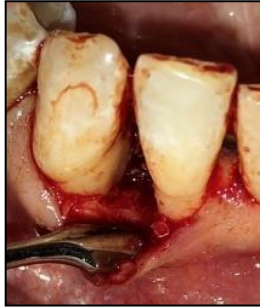

Fig. 103 Sector antero inferior por vestibular.

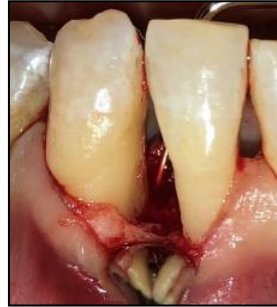

Fig. 104 Sector antero inferior por vestibular.

Las Fig. 99-104 muestran el acondicionamiento de la superficie radicular mediante el raspaje y alisado radicular.

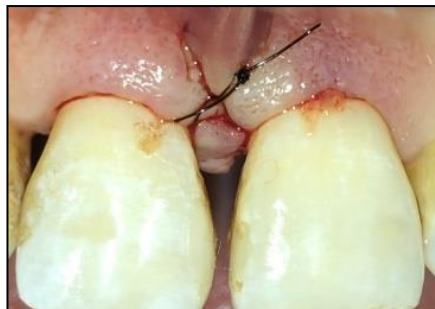


Fig. 105 Sector superior por vestibular.

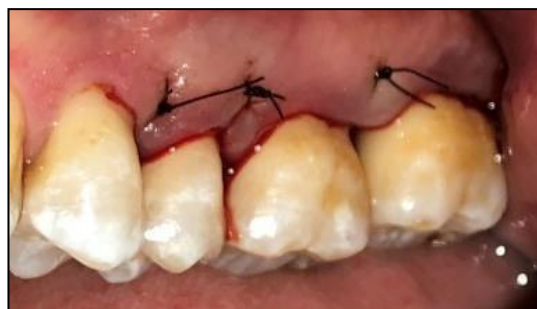

Fig. 106 Sector postero superior izquierdo por vestibular.

Terapia quirúrgica periodontal: Impacto de las diferentes técnicas quirúrgicas en las condiciones gingivales pre-existentes.

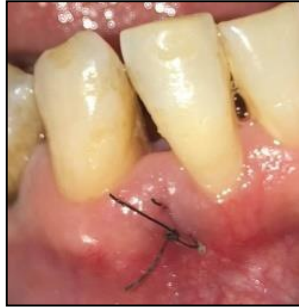

Fig. 107 Sector antero inferior por vestibular.

Por último las Fig. 105-107 muestran las suturas finales.

Las indicaciones post operatorias que se le indicaron al paciente en estos sectores se explicaron anteriormente en el caso clínico nº 1.

Fotos intrabucales a los 6 meses de la terapia periodontal quirúrgica

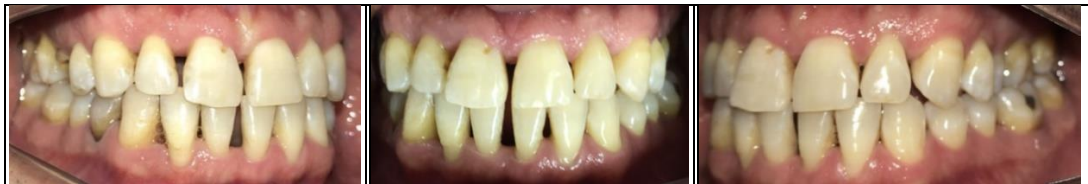

Fig. 108 Vista lateral derecha de los maxilares en oclusión.

Fig. 109 Vista frontal de los maxilares en oclusión.

Fig. 110 Vista lateral izquierda de los maxilares en oclusión.

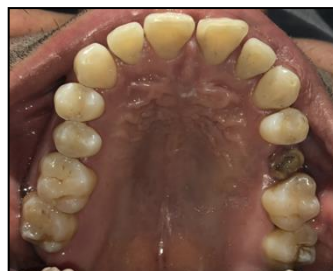

Fig. 111 Vista oclusal superior.

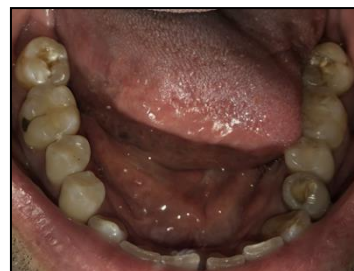

Fig. 112 Vista oclusal inferior.

Terapia quirúrgica periodontal: Impacto de las diferentes técnicas quirúrgicas en las condiciones gingivales pre-existentes.

Periodontograma y diagrama de riesgo a los 6 meses de la terapia

periodontal quirúrgica

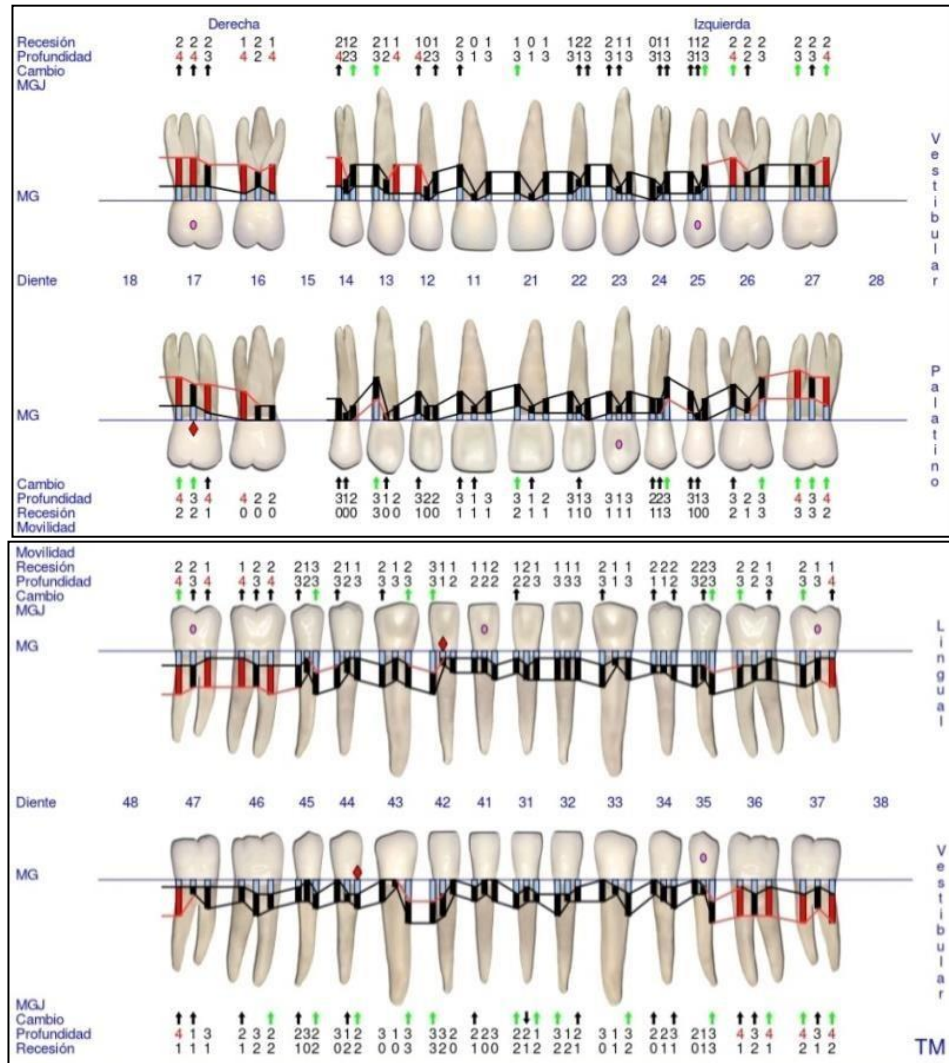


Fig. 113 Periodontograma GoProbe maxilar superior e inferior. 2º Reevaluación.

Terapia quirúrgica periodontal: Impacto de las diferentes técnicas quirúrgicas en las condiciones gingivales pre-existentes.

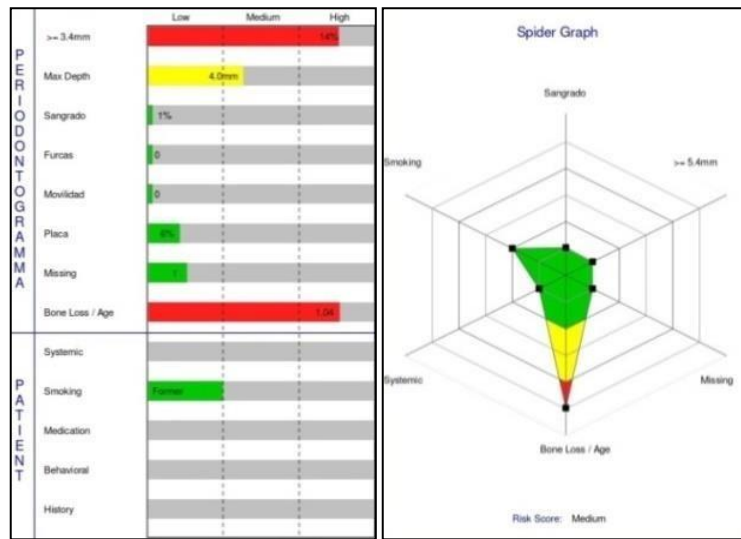


Fig. 114 Diagramas de riesgo. 2º Reevaluación.

Evaluación de los gráficos de riesgo

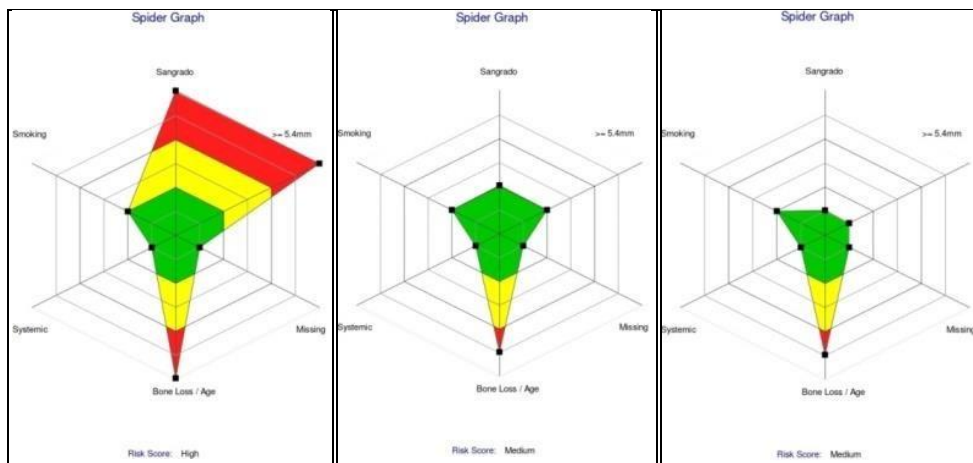


Fig. 115 Diagramas de riesgo. Comparación del Inicial, 1º y 2º Reevaluación.

A pesar de que en la última reevaluación el SS y IP son $\leq 5\%$ y el riesgo mejoró de alto a moderado, se determinó una TPM inicial a los 30 días al igual que en el caso clínico n° 1, debido al diagnóstico inicial de grado C.

Terapia quirúrgica periodontal: Impacto de las diferentes técnicas quirúrgicas en las condiciones gingivales pre-existentes.

C. Caso clínico N°3

Historia clínica general

Paciente género femenino, de 54 años de edad, concurre a la consulta con motivo de “quiero hacerme una limpieza”. Durante la anamnesis la paciente relata tener hipertensión controlada con medicación y confiesa tener malos hábitos de higiene oral pero se encuentra muy motivada para revertir la situación. En antecedentes hereditarios presenta madre con enfermedad periodontal y el abuelo tenía diabetes tipo II. En cuanto a los antecedentes odontológicos de relevancia la paciente relató que perdió más de 5 dientes, sospechando que la causa fue por enfermedad periodontal y no por caries. En el análisis clínico podemos ver que tiene colapso oclusal (menos de 20 dientes remanentes) con trauma oclusal secundario y maloclusion. También presenta deglución atípica.

Terapia quirúrgica periodontal: Impacto de las diferentes técnicas quirúrgicas en las condiciones gingivales pre-existentes.

Fotos intraorales previas al tratamiento

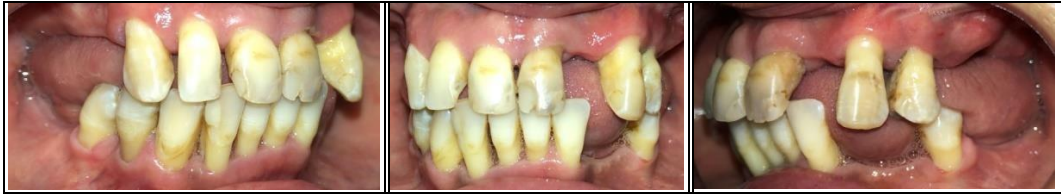

Fig. 116 Vista lateral derecha de los maxilares en

Fig. 117 Vista frontal de los maxilares en

Fig. 118 Vista lateral izquierda de los maxilares en

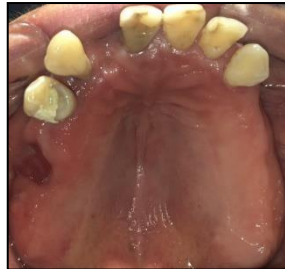

Fig. 119 Vista oclusal superior

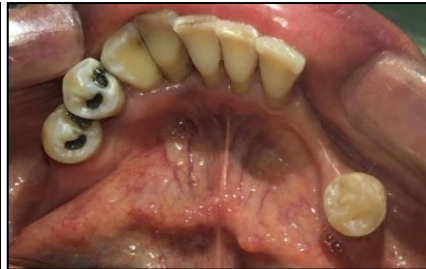

Fig. 120 Vista oclusal inferior.

Ortopantomografía

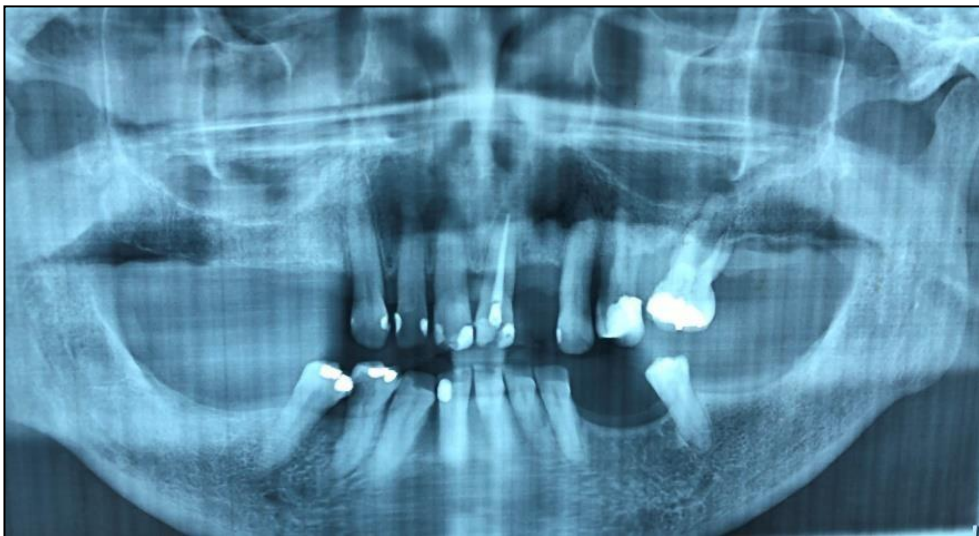

Fig. 121 Ortopantomografía.

Terapia quirúrgica periodontal: Impacto de las diferentes técnicas quirúrgicas en las condiciones gingivales pre-existentes.

Periapicales iniciales

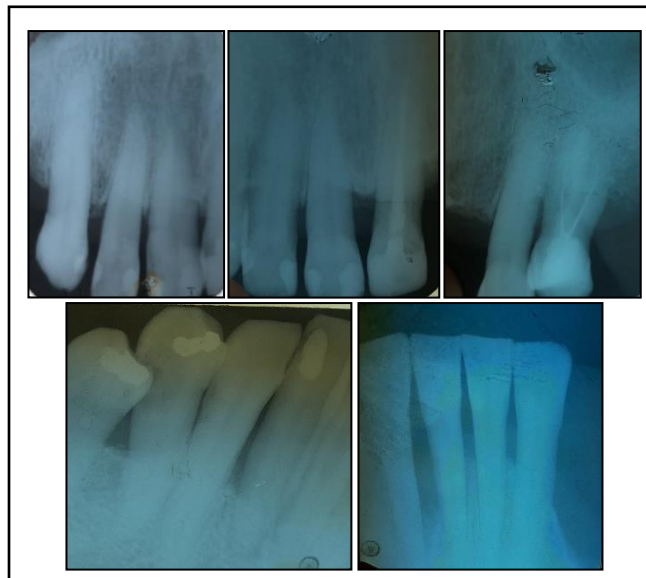
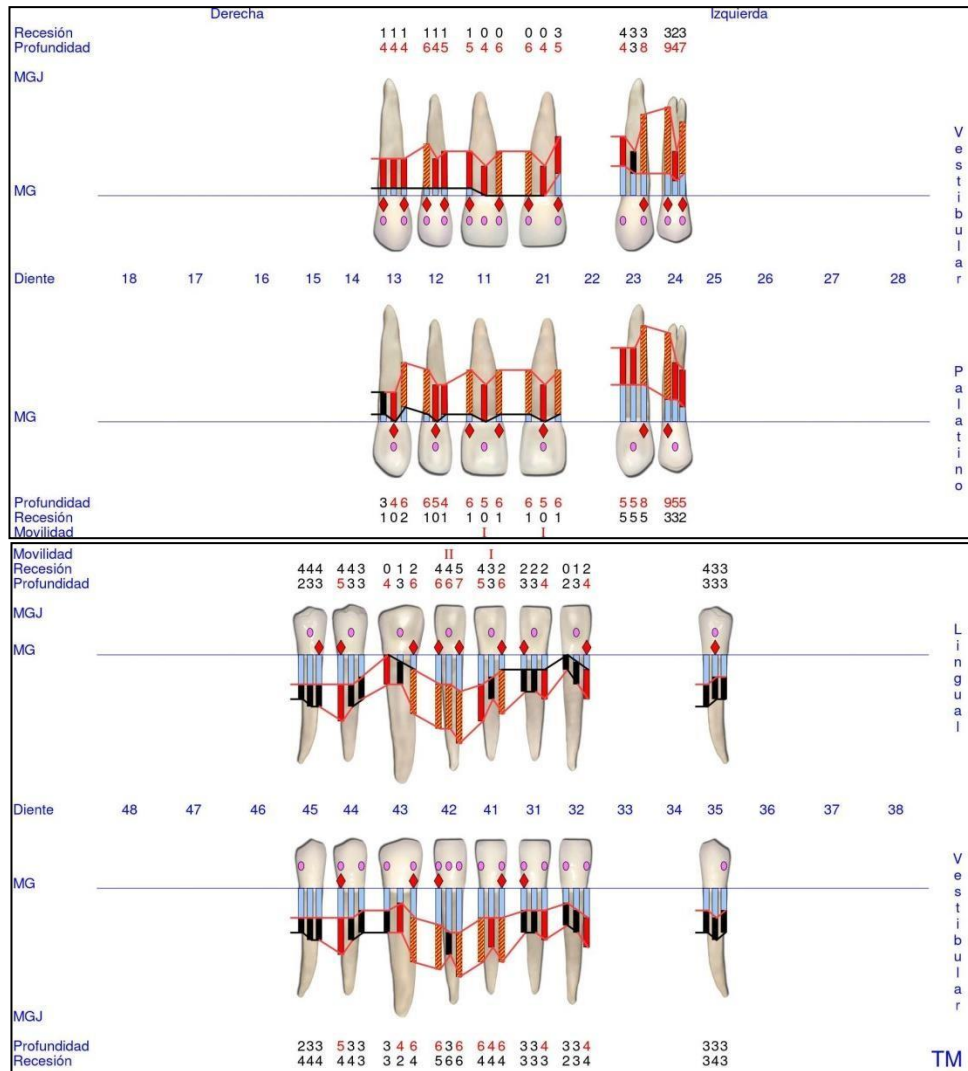


Fig. 122 Radiografías Periapicales

Terapia quirúrgica periodontal: Impacto de las diferentes técnicas quirúrgicas en las condiciones gingivales pre-existentes.

Periodontograma y diagrama de riesgo iniciales



Terapia quirúrgica periodontal: Impacto de las diferentes técnicas quirúrgicas en las condiciones gingivales pre-existentes.

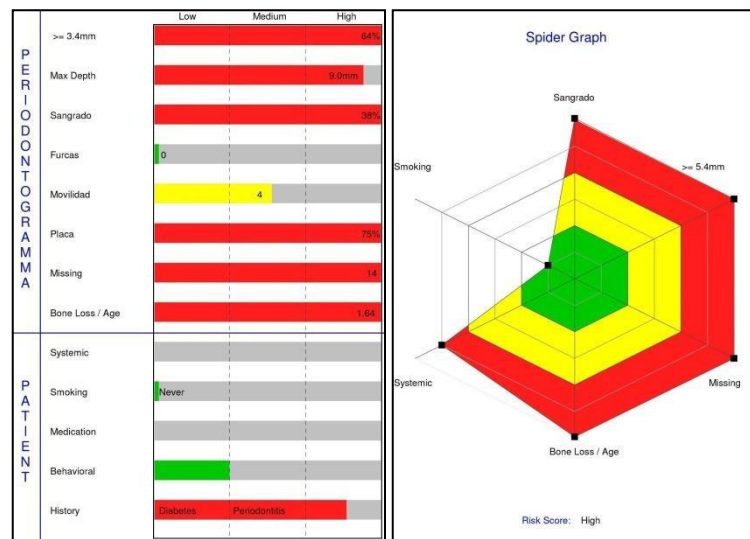


Fig. 124 Diagramas de riesgo. Iniciales.

Diagnóstico de la enfermedad periodontal según el estadio y el grado

Según los datos obtenidos en la historia clínica, periodontograma y radiografías iniciales, se estableció un diagnóstico de la enfermedad periodontal por estadio y grado:

Periodontitis estadio IV

- Según la gravedad:
 - NIC interdental en zonas de mayor pérdida ósea: mayor a 5 mm.
 - Pérdida ósea radiográfica se extiende al 1/3 medio o apical de la raíz.
 - Pérdida de más de 5 dientes debido a periodontitis.

Terapia quirúrgica periodontal: Impacto de las diferentes técnicas quirúrgicas en las condiciones gingivales pre-existentes.

- Según la complejidad:
 - Profundidad de sondaje mayor a 6 mm.
 - Lesión de furca G2.
 - Necesidad de rehabilitación compleja: menos de 20 dientes remanentes y trauma oclusal secundario con movilidad grado 2.

- Extensión y distribución:
 - Generalizada: más del 30% de dientes afectados (43)

Periodontitis grado C: rápida tasa de progresión

Criterio primario:

-Evidencia indirecta de progresión:

Relación del % de pérdida ósea radiográfica/ edad es mayor a 1. (43)

Terapia quirúrgica periodontal: Impacto de las diferentes técnicas quirúrgicas en las condiciones gingivales pre-existentes.

Periodontograma y factores de riesgo post terapia periodontal no quirúrgica a los 6 meses

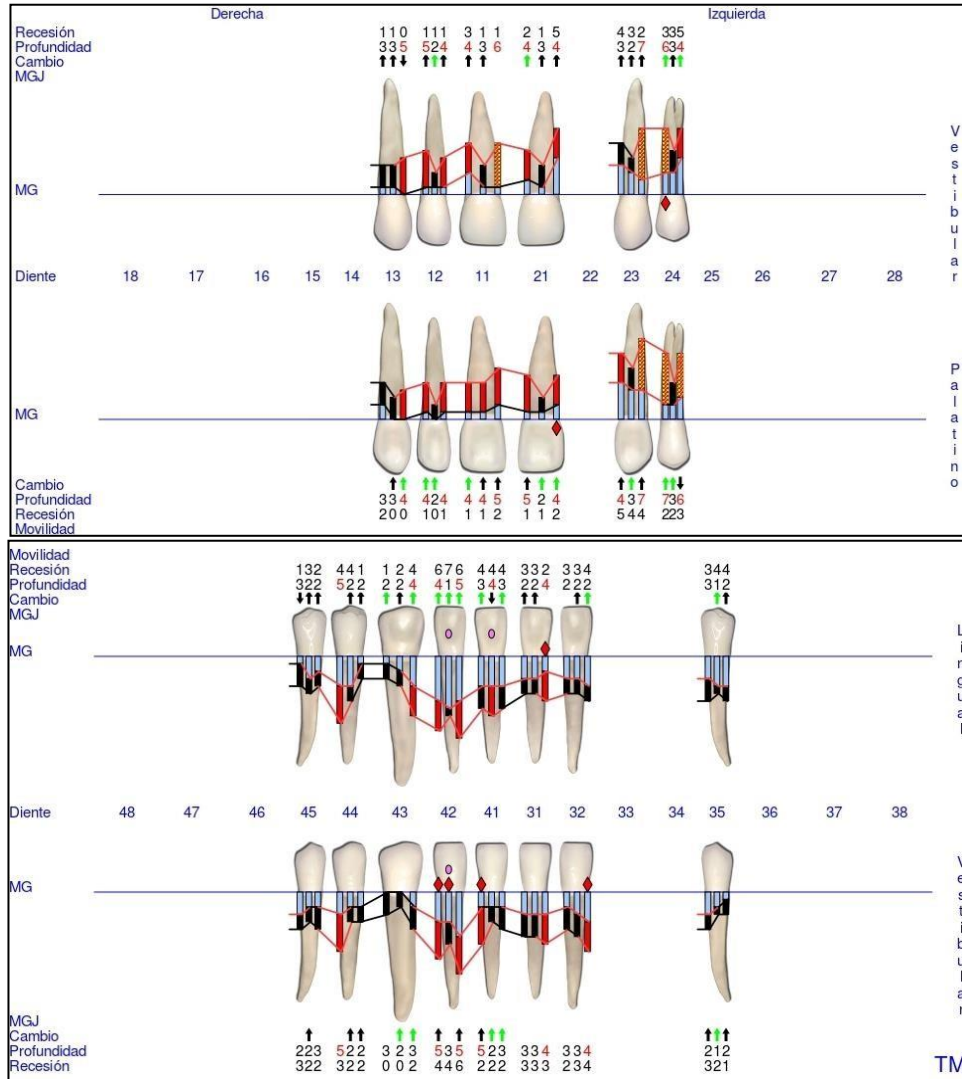


Fig. 125 Periodontograma GoProbe maxilar superior e inferior. 1º Reevaluación.

Terapia quirúrgica periodontal: Impacto de las diferentes técnicas quirúrgicas en las condiciones gingivales pre-existentes.

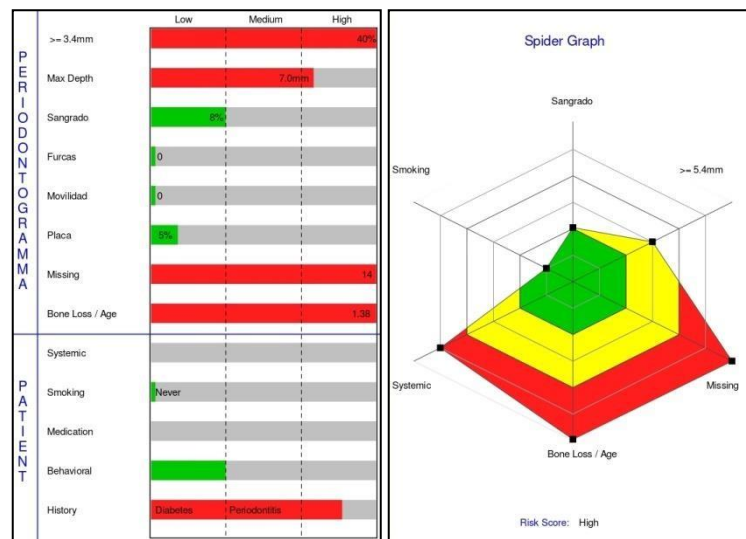


Fig. 126 Diagramas de riesgo. 1º Reevaluación.

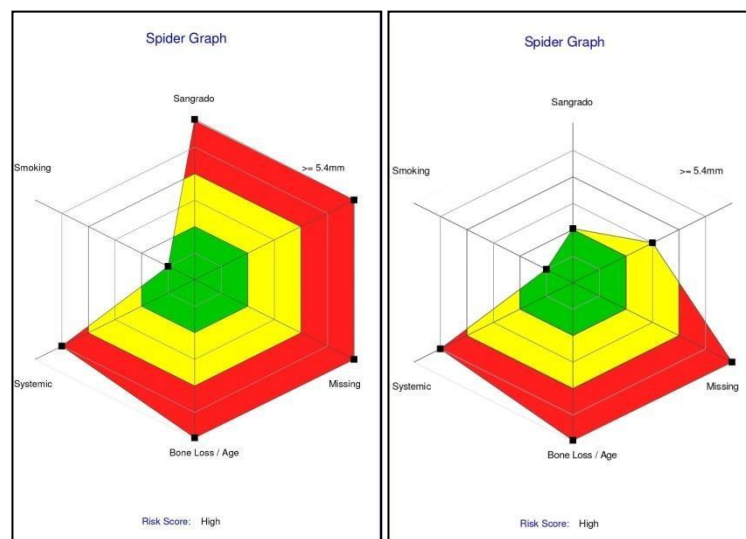


Fig. 127 Diagramas de riesgo. Comparación del Inicial y 1º Reevaluación.

Podemos ver en el periodontograma de la reevaluación que el SS e IP disminuyeron significativamente, obteniendo porcentajes de $\leq 10\%$, pero la paciente seguía presentando sectores con PS ≥ 5 mm. Podemos observar también que la movilidad del 11 y 21 pasó de grado 1 a 0 luego del TPNQ.

Terapia quirúrgica periodontal: Impacto de las diferentes técnicas quirúrgicas en las condiciones gingivales pre-existentes.

Teniendo en cuenta estos resultados se continuó con el análisis detallado para realizar la TPQ en los sectores necesarios.

Análisis clínico y radiográfico: evaluación pre quirúrgica de los sitios

- **Sector anterosuperior**

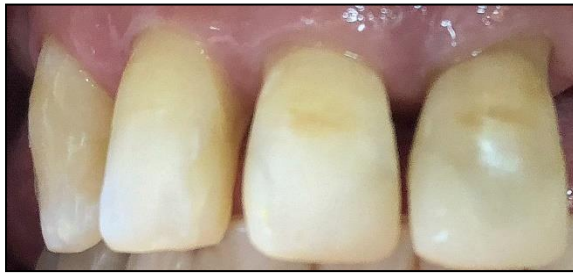

Fig. 128 Pre quirúrgica del 13/12/11/22 por vestibular.

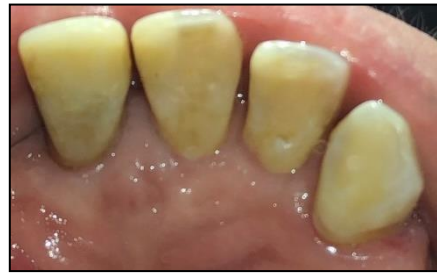

Fig. 129 Pre quirúrgica del 13/12/11/22 por palatino.

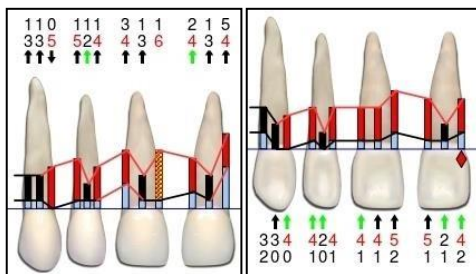


Fig. 130 Periodontograma pre quirúrgico. 25/26/27/28 por vestibular y palatino

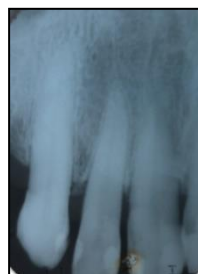

Fig. 131 Radiografía Periapical pre quirúrgica del

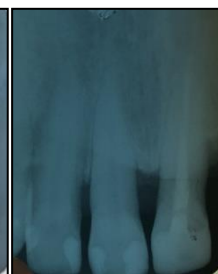

Fig. 132 Radiografía Periapical pre quirúrgica del

Terapia quirúrgica periodontal: Impacto de las diferentes técnicas quirúrgicas en las condiciones gingivales pre-existentes.

- **Sector superior izquierdo**

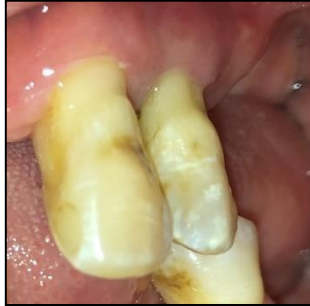

Fig. 133 Pre quirúrgica del 23/24 por vestibular.

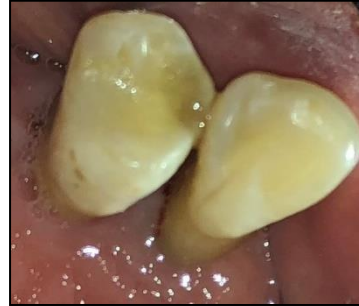

Fig. 134 Pre quirúrgica del 23/24 por palatino.

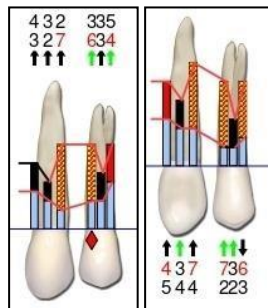


Fig. 135 Periodontograma pre quirúrgico del 23/24 por vestibular y palatino.

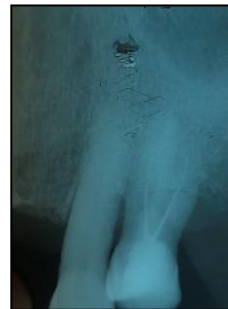

Fig. 136 Radiografía Periapical pre quirúrgica del 23/24.

- **Sector anteroinferior**

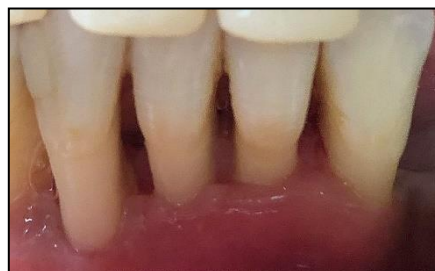

Fig. 137 Pre quirúrgica del 42/41/31/32 por vestibular.

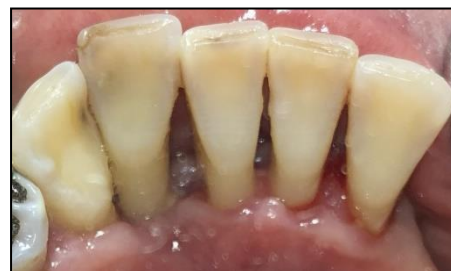

Fig. 138 Pre quirúrgica del 42/41/31/32 por palatino.

Terapia quirúrgica periodontal: Impacto de las diferentes técnicas quirúrgicas en las condiciones gingivales pre-existentes.

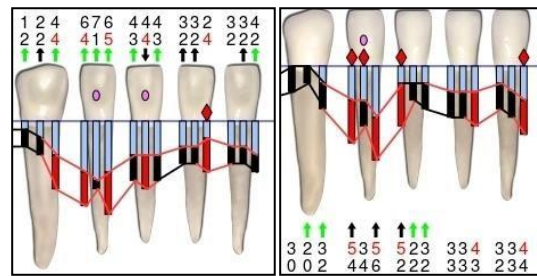


Fig. 139 Periodontograma pre quirúrgico del 43/42/41/31/32 por vestibular y palatino

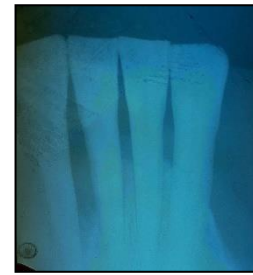

Fig. 140 Radiografía Periapical pre quirúrgica del 42/41/31/32.

Para evaluar las condiciones pre quirúrgicas de los dientes se tomó la vitalidad de los dientes asociados al defecto óseo, la cual fue positiva sin lesiones periapicales, a excepción del elemento 24, que presentaba lesión periapical y test de vitalidad negativo el cual se derivó a tratamiento endodóntico. Tampoco presentaban movilidad salvo el 42 (grado 2) y el 41 (grado 1).

Evaluando los periodontogramas se observan profundidades de sondaje ≥ 5 mm y en las radiografías periapicales se puede observar una radiolucidez a nivel interproximal.

Terapia quirúrgica periodontal: Impacto de las diferentes técnicas quirúrgicas en las condiciones gingivales pre-existentes.

Planificación de la técnica quirúrgica

Con los datos obtenidos se decidió realizar cirugía regenerativa en el sector anterosuperior y cirugía reparativa en el sector anteroinferior y posterosuperior izquierdo, con diseño de la incisión tipo Widman modificado.

Procedimiento quirúrgico reparativo en el sector anteroinferior y posterosuperior izquierdo:

En todos los casos antes de comenzar se le pidió al paciente que realice un enjuague bucal con Digluconato de Clorhexidina al 0,12% durante 60 segundos (Plac Out®) y posteriormente se colocó la anestesia infiltrativa en las piezas dentarias involucradas. En el sector antero inferior y superior izquierdo se realizó con un bisturí y hoja de bisturí 15 C una incisión con la técnica de WM, a bisel interno a 1 mm del margen gingival donde se elimina el epitelio de la bolsa y tejido conectivo inflamado generando una arquitectura positiva, para luego realizar un decolado total y apical del colgajo. (21)

Terapia quirúrgica periodontal: Impacto de las diferentes técnicas quirúrgicas en las condiciones gingivales pre-existentes.

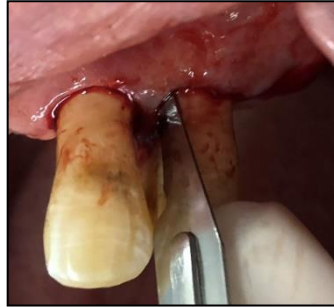

Fig. 141 Sector superior izquierdo por vestibular.

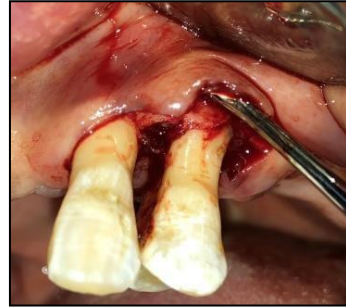


Fig. 142 Sector superior izquierdo por vestibular.

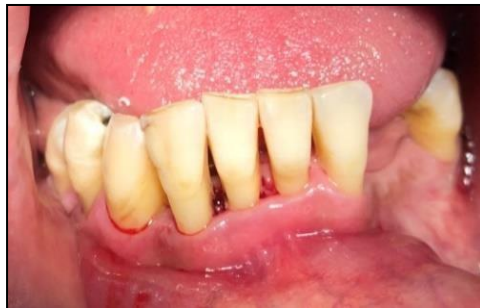

Fig. 143 Sector antero inferior por vestibular.

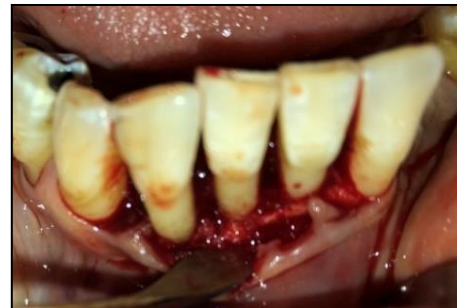

Fig. 144 Sector antero inferior por vestibular.

En las Fig. 141 y 143 se pueden ver el diseño de las incisiones y en las Fig. 142 y 144 el decolado total hasta descubrir el defecto óseo.

Luego del decolado se realizó el acondicionamiento radicular mediante el raspaje y alisado con curetas e instrumento ultrasónico, hasta dejar una superficie lisa y limpia. (13)

Terapia quirúrgica periodontal: Impacto de las diferentes técnicas quirúrgicas en las condiciones gingivales pre-existentes.

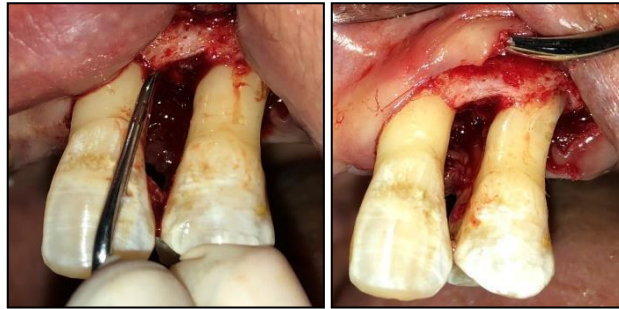

Fig. 145 Sector superior izquierdo por vestibular.

Fig. 146 Sector superior izquierdo por vestibular.

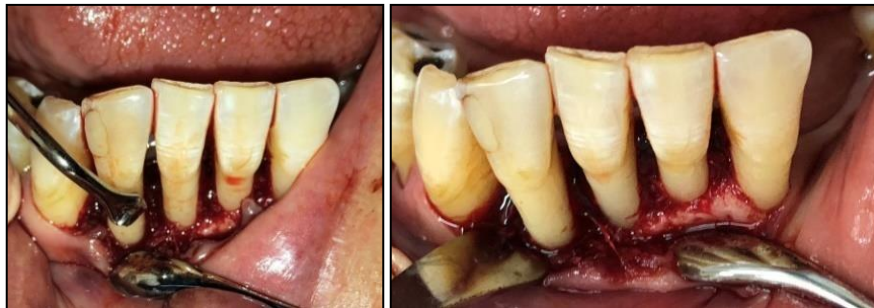

Fig. 147 Sector antero inferior por vestibular.

Fig. 148 Sector antero inferior por vestibular.

En las Fig. 145-148 se muestra el raspaje y alisado radicular donde se observan defectos horizontales no contenedores.

Por último se realizaron las suturas simples finales (Fig. 149-150). (21)

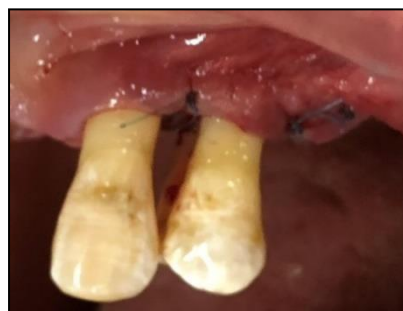

Fig. 149 Sector superior izquierdo por vestibular.

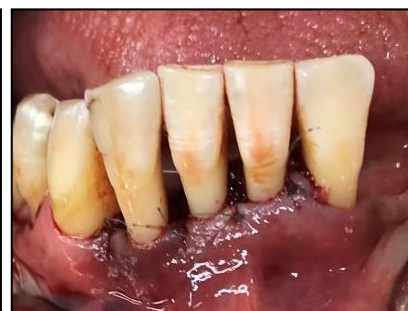

Fig. 150 Sector antero inferior por vestibular.

Terapia quirúrgica periodontal: Impacto de las diferentes técnicas quirúrgicas en las condiciones gingivales pre-existentes.

Las indicaciones post quirúrgicas para estos sitios fueron descritas anteriormente en el caso clínico nº 1.

Procedimiento quirúrgico regenerativo del sector anterosuperior

Previo a la incisión se realizó la desinfección local y anestesia infiltrativa como se explicó anteriormente. Los pasos quirúrgicos que comprenden la incisión con la técnica WM y el colgajo extendido con decolado total, también se realizaron como se explicó en los sectores previos.

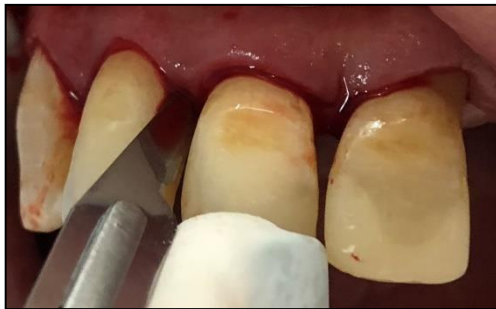

Fig. 151 Sector antero superior por vestibular.

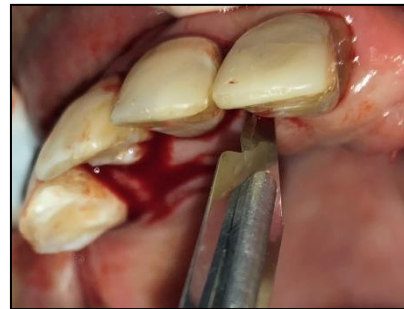

Fig. 152 Sector antero superior por palatino.

En las Fig. 151-152 podemos ver el diseño de las incisiones.

Terapia quirúrgica periodontal: Impacto de las diferentes técnicas quirúrgicas en las condiciones gingivales pre-existentes.

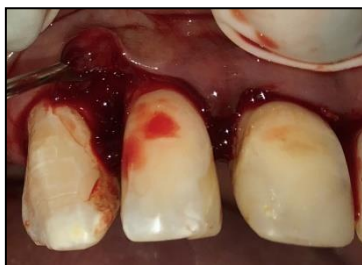

Fig. 153 Sector antero superior por vestibular. Decolado en interproximal 13 y 12

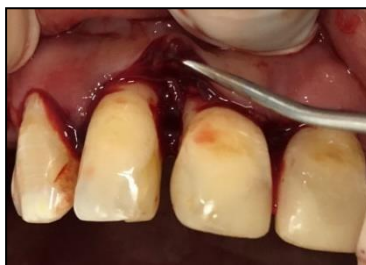

Fig. 154 Sector antero superior por vestibular. Decolado en interproximal del 12 y 11

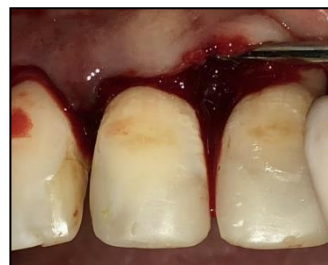

Fig. 155 Sector antero superior por vestibular. Decolado en interproximal del 11 y 21

En las Fig. 153-155 podemos ver el decolado hasta descubrir el defecto óseo.

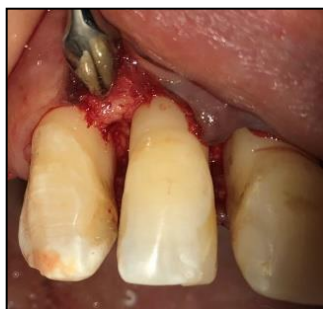

Fig. 156 Sector antero superior por vestibular.

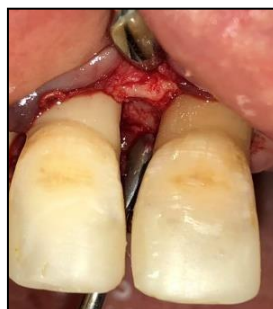

Fig. 157 Sector antero superior por vestibular.

En las Fig. 156-157 se observan los defectos óseos luego del raspaje y alisado radicular donde se observaron cráteres capaces de contener materiales regenerativos. Se utilizó injerto óseo al igual que en el caso clínico N° 2 pero la membrana reabsorbible de colágeno en este caso fue en hebras (SUS-MEM Hebras, TISSUM®).

Terapia quirúrgica periodontal: Impacto de las diferentes técnicas quirúrgicas en las condiciones gingivales pre-existentes.

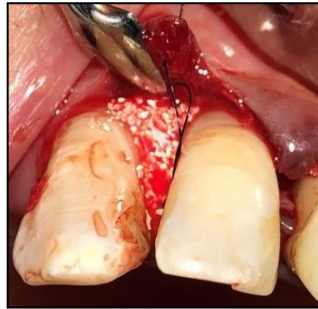


Fig. 158 Sector antero superior por vestibular.

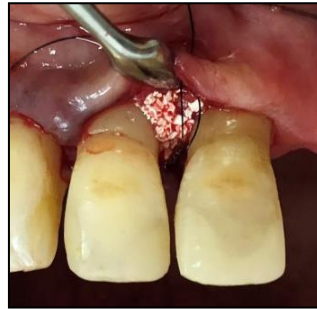

Fig. 159 Sector antero superior por vestibular.

En las Fig. 158-159 muestran la colocación de los materiales regenerativos, injerto óseo y membrana en hebras.

Por último las suturas que se realizaron (Fig. 160) fueron las mismas que en el caso de regeneración en el paciente n°3.

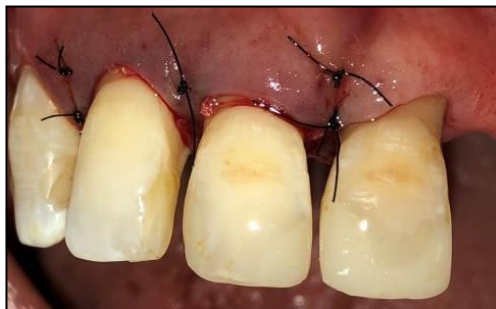

Fig. 160 Sector antero superior por vestibular. Sutura final.

Las indicaciones post quirúrgicas en este sector fueron dadas al igual que el caso clínico n° 2 en el sector donde se utilizaron materiales regenerativos.

Terapia quirúrgica periodontal: Impacto de las diferentes técnicas quirúrgicas en las condiciones gingivales pre-existentes.

Fotos intrabucales a los 6 meses de la terapia periodontal quirúrgica:

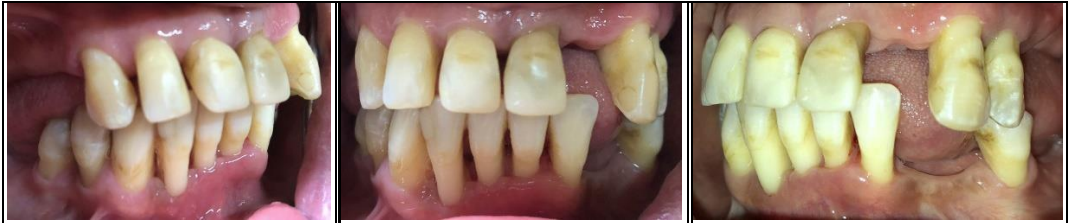

Fig. 161 Vista lateral derecha de los maxilares en oclusión.

Fig. 162 Vista frontal de los maxilares en oclusión.

Fig. 163 Vista lateral izquierda de los maxilares en oclusión.

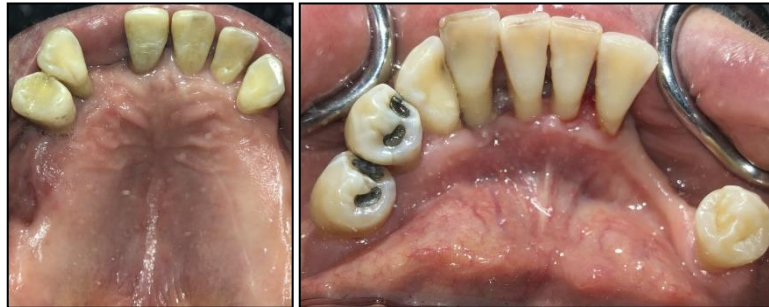

Fig. 164 Vista oclusal superior.

Fig. 165 Vista oclusal inferior.

Terapia quirúrgica periodontal: Impacto de las diferentes técnicas quirúrgicas en las condiciones gingivales pre-existentes.

Periodontograma y diagrama de riesgo a los 6 meses de la terapia

periodontal quirúrgica

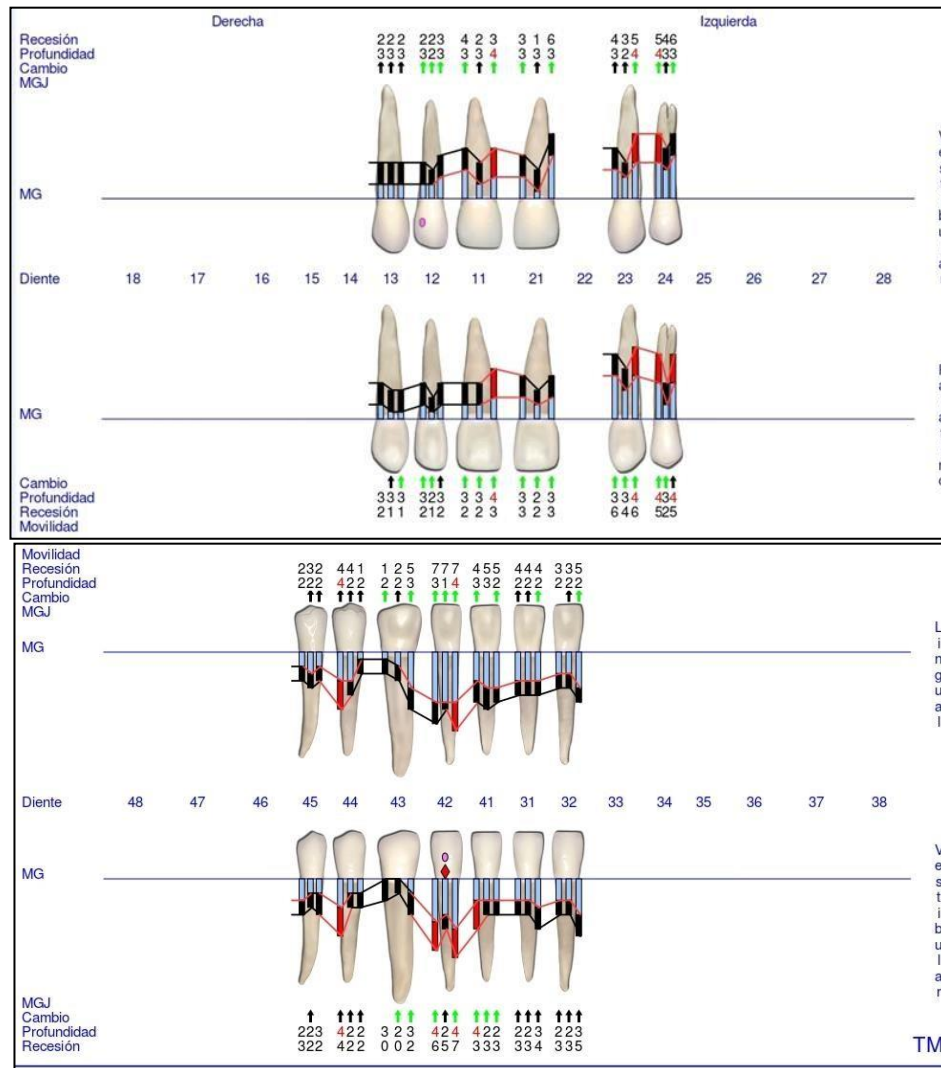


Fig. 166 Periodontograma GoProbe maxilar superior e inferior. 2º Reevaluación.

Terapia quirúrgica periodontal: Impacto de las diferentes técnicas quirúrgicas en las condiciones gingivales pre-existentes.

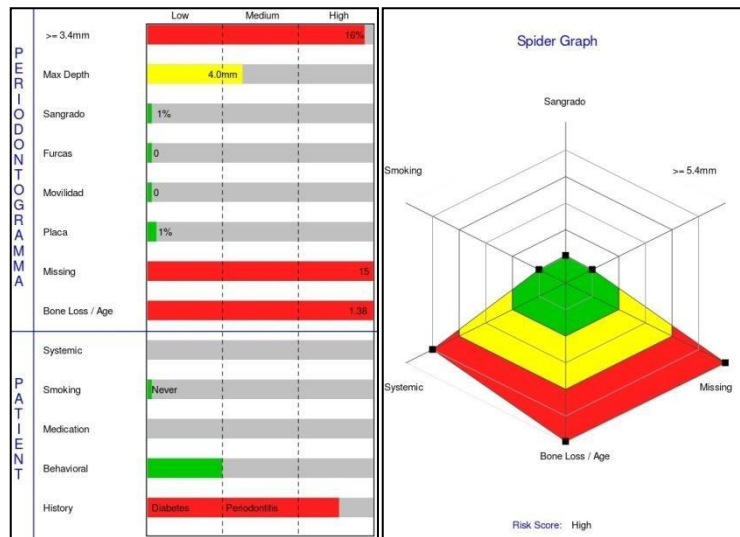


Fig. 167 Diagramas de riesgo. 2º Reevaluación.

Evaluación de los gráficos de riesgo

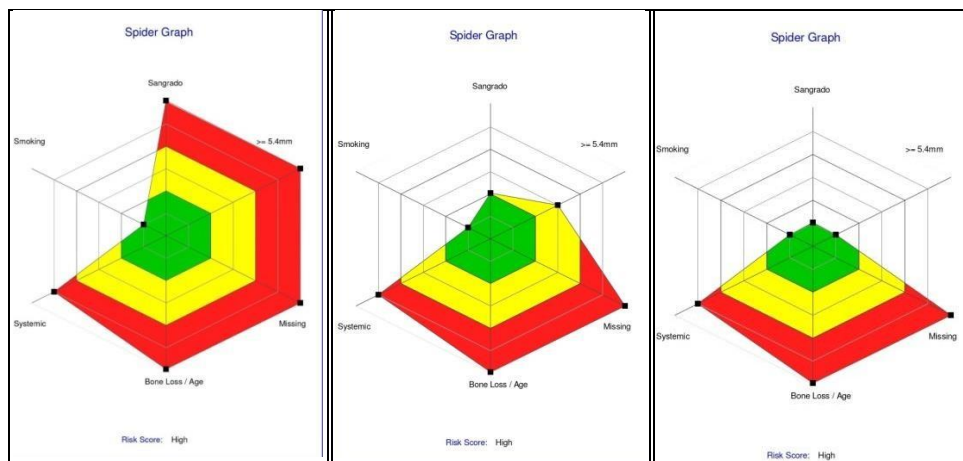


Fig. 168 Diagramas de riesgo. Comparación del Inicial, 1º Reevaluación pre quirúrgica y 2º Reevaluación post quirúrgica.

Luego de la TPQ las condiciones periodontales mejoraron presentando SS y IP \leq 5%. Sin embargo, teniendo en cuenta que el riesgo se mantuvo alto y que el diagnóstico inicial es de grado C, se determinó una TPM rigurosa inicial a los 30 días al igual que en los casos anteriores.

5. RESULTADOS

Tabla N°1. Condiciones iniciales:

Condiciones iniciales	Caso clínico n°1	Caso clínico n°2	Caso clínico n°3
Edad	43	46	54
Sexo	Femenino	Masculino	Femenino
Periodontitis Estadio	III	III	IV
Periodontitis Grado	C: rápida tasa de progresión	C: rápida tasa de progresión	C: rápida tasa de progresión
Riesgo	Alto	Alto	Alto
Cirugía periodontal previa	No	No	No
Antecedentes sistémicos	Sano	Sano	Hipertensión controlada
Fumadores	No	Ex fumador (≤ 10)	No

La tabla 1 muestra un resumen de los datos obtenidos antes de comenzar la experiencia mediante historia clínica y periodontograma de todos los pacientes que participaron en el presente estudio.

Terapia quirúrgica periodontal: Impacto de las diferentes técnicas quirúrgicas en las condiciones gingivales pre-existentes.

5.1 Resultados de la terapia periodontal no quirúrgica

Tabla N°2. Índices periodontales iniciales y 1° reevaluación de la terapia periodontal no quirúrgica:

Índices periodontales	PS (mm)	RG (mm)	NIC (mm)	SS (%)	IP (%)
Inicial	3.8	1.4	4	36	58
1° reevaluación	2.9	1.6	4.4	5.3	6

La tabla n°2 muestra una media de los distintos índices periodontales de todos los pacientes antes y a los 6 meses de la TPNQ.

Podemos observar que en la 1° reevaluación, luego de la TPNQ las PS disminuyeron y aumento la RG; por otro lado los IP e SS disminuyeron.

Tabla N°3. Comparación de riesgo pre y pos terapia inicial:

Riesgo	Caso clínico n°1	Caso clínico n°2	Caso clínico n°3
Inicial	Alto	Alto	Alto
1° reevaluación	Alto	Alto	Alto

La tabla n°3 compara los diagramas de riesgo de cada paciente, antes y después de la TPNQ. Se observa que el riesgo seguía manteniéndose alto luego de la TPNQ.

Terapia quirúrgica periodontal: Impacto de las diferentes técnicas quirúrgicas en las condiciones gingivales pre-existentes.

5.2 Resultados del tratamiento periodontal quirúrgico

Tabla 4. Índices periodontales pre y pos terapia quirúrgica:

Índices periodontales	PS (mm)	RG (mm)	NIC (mm)	SS (%)	IP (%)
Pre quirúrgica	4.9	1.8	6.7	5.3	6
Post quirúrgica	3.1	3	6.2	0.6	3

La tabla nº4 muestra la media de los índices periodontales tomados del periodontograma de todos los pacientes involucrados y compara los resultados pre y post TPQ. Se demuestra que luego de la terapia quirúrgica las PS disminuyeron, aumentando la RG; por otro lado el SS e IP disminuyeron.

Tabla 5. Comparación de riesgo periodontal pre y post etapa quirúrgica:

Riesgo	Caso clínico nº1	Caso clínico nº2	Caso clínico nº3
Pre quirúrgica	Alto	Alto	Alto
Post quirúrgica	Alto	Moderado	Alto

Podemos observar que en dos casos clínicos (66%) el riesgo seguía manteniéndose alto a pesar de la TPQ, sin embargo en el caso clínico nº2 el riesgo disminuyó.

Terapia quirúrgica periodontal: Impacto de las diferentes técnicas quirúrgicas en las condiciones gingivales pre-existentes.

Tabla 6. Comparación de los índices periodontales pre y pos terapia quirúrgica según los diferentes abordajes:

Técnicas Índices periodontales	Acceso				Regenerativa			
	TPP(1)		WM(2)		TPP(3)		WM(4)	
	Pre	Post	Pre	Post	Pre	Post	Pre	Post
PS(mm)	5	3.1	4.9	3.3	5.5	3	4.4	3.1
RG(mm)	1.5	2.8	3.7	5.3	0.5	1.5	1.5	2.7
NIC(mm)	6.5	6	8.6	8.7	6	4.5	5.9	5.8
SS(%)	30	0	33	5	50	0	0	0
IP(%)	10	0	16	5	0	0	5	5

La tabla anterior compara la media de los índices periodontales de los sectores que recibieron TPQ antes y después de la misma. Se compararon 4 grupos según abordaje quirúrgico y diseño de la incisión:

- Grupo 1: cirugías de acceso con TPP.
- Grupo 2: cirugías de acceso con WM.
- Grupo 3: cirugías regenerativas con TPP.
- Grupo 4: cirugías regenerativas con WM.

El grupo 3 tuvo mayor reducción de PS que el grupo 1. En cambio, el grupo 2 tuvo mayor reducción de PS que el 4.

En cuanto a la RG, el grupo 2 presento mayor aumento de RG, le siguen los grupos 1 y 4 con valores similares, y por último el grupo 3 con menor RG.

Terapia quirúrgica periodontal: Impacto de las diferentes técnicas quirúrgicas en las condiciones gingivales pre-existentes.

En cuanto al SS e IP en todos los casos luego de la TPQ fueron $\leq 5\%$, con 0% las técnicas TPP y 5% las WM, salvo el SS que también fue de 0% para WM con técnicas regenerativas.

Tabla 7. Porcentaje de papilas con contracción total, parcial y cantidad de encía insertada pre y post quirúrgica:

Técnicas Condiciones gingivales	TPP(1)		WM(2)		TPP(3)		WM(4)	
	Pre	Post	Pre	Post	Pre	Post	Pre	Post
CPP (%)	66.6	55.5	25	0	100	100	66.6	0
CPT (%)	33.3	44.4	75	100	0	0	33.3	100
El (mm)	2.2	2.1	2.1	1.9	2.7	2.7	3.9	3.7

CPP: contracción papilar parcial (la papila no llega hasta el punto de contacto)

CPT: contracción papilar total (la papila es plana)

El: Encía insertada

Nótese que en ningún sector luego de la TPQ, la papila llegaba al punto de contacto y estaba completa.

Por otro lado la encía insertada fue medida con una sonda milimetrada (Carolina del Norte, Hu Fredy®) desde el margen gingival a la línea de la unión mucogingival en la zona media de la cara vestibular de los dientes involucrados.

En la Tabla N°7 se observa que el grupo 2 y 4 (incisión WM), la CPT fue del 100% luego de la TPQ en comparación con los datos pre quirúrgicos. En el grupo 1 y 3 (incisión TPP) la CPT fue menor que los grupos anteriores; el

Terapia quirúrgica periodontal: Impacto de las diferentes técnicas quirúrgicas en las condiciones gingivales pre-existentes.

grupo 1 (acceso) aumento un 10% la CPT y en el grupo 3 (regenerativas) no hubo CPT.

También se observa que la EI se mantuvo estable en el grupo 3, y en el resto de los grupos las medidas disminuyeron, siendo 0.1 mm menos en el grupo 1, y 0.2 mm en el grupo 2 y 4, comparando con los datos pre quirúrgicos.

Tabla 8. Comparación de resultados post quirúrgicos de las condiciones gingivales en relación al sangrado al sondaje e índice de placa:

Técnicas	Acceso		Regenerativa	
	TPP(1)	WM(2)	TPP(3)	WM(4)
Condiciones gingivales				
CPP (%)	55.5	0	100	0
CPT (%)	44.4	100	0	100
EI (mm)	0.1	0.2	0	0.2
RG(mm)	1.3	1.6	1	1.2
Índices periodontales				
SS(%)	0	5	0	0
IP(%)	0	5	0	5

En la tabla se muestran los porcentajes de CPP y CPT, disminución de EI, aumento de RG y los porcentajes de IP Y SS, luego de la TPQ.

Se observa que el grupo 2 presenta mayor contracción papilar y disminución de EI, aumento de RG, el IP y SS fueron del 5%.

Terapia quirúrgica periodontal: Impacto de las diferentes técnicas quirúrgicas en las condiciones gingivales pre-existentes.

El grupo 4 con WM con técnicas regenerativas también presentó IP del 5 % con una CPP y disminución de EI al igual que en el grupo 2 y con menor RG. En el resto de los grupos el IP Y SS eran de 0% con menor CPT, disminución de EI y RG.

6. DISCUSIÓN

El objetivo del presente trabajo fue evaluar el impacto de los distintos diseños de incisiones en las condiciones gingivales. Pese a esto en materiales y métodos y en resultados se incorporaron datos de la etapa no quirúrgica, así todos los pacientes recibieron desde el comienzo el mismo tratamiento partiendo de condiciones periodontales y ritmo de progreso similar pudiendo evaluar su comportamiento post quirúrgico con menor cantidad de variables.

Se analizó primero el comportamiento de los pacientes después de la etapa no quirúrgica y se observó que todos respondieron favorablemente al tratamiento. El SS disminuyó un 30%, esto se aproximaría a lo publicado por Cobb y col (12) quienes observaron una reducción del 45%. Por otro lado el IP en este trabajo disminuyó a un 52%, coincidiendo con Adriaens y col (8) quienes hallaron una disminución del IP en sitios con PS entre 4 a 6 mm entre un 15 y un 38%.

La reducción de la PS después de la TPNQ fue de 0.9 mm, mientras que los resultados hallados por otros autores como Sgolastra y col (10) y Keestra

Terapia quirúrgica periodontal: Impacto de las diferentes técnicas quirúrgicas en las condiciones gingivales pre-existentes.

y col (11) muestran una reducción de 0.5 y 0.3 mm respectivamente. Esta diferencia quizá se deba a que en el presente estudio el raspaje fue progresivo incluyendo el número de sesiones necesarias hasta alcanzar una superficie radicular lisa y dura, en cambio en los otros dos se realizó el raspaje en una única sesión.

En cuanto al RG pocos estudios documentan este parámetro luego de la TPNQ. En un estudio reciente Kaufmann y col (9) demostraron un aumento en la recesión luego de la TPNQ de 0.35-0.28 mm, coincidiendo con los resultados de este trabajo donde se produjo un aumento de la RG de 0.2 mm. En ambos estudios el aumento de la recesión posiblemente se debe producto de la reducción de PS.

Se podría decir que, luego de la TPNQ en todos los pacientes, las condiciones periodontales mejoraron, la PS disminuyó al igual que los índices de SS e IP. Sin embargo, persisten PS \geq 5 mm y todos los pacientes se mantuvieron en riesgo alto.

Al comparar los resultados de la TPNQ con la TPQ se observó que luego de la TPQ, la reducción de las PS fue mayor que en la TPNQ (1.8 mm y 0.9 mm respectivamente), la RG aumentó 1.2 mm a diferencia de la terapia inicial donde aumento 0.2 mm. Estos valores post quirúrgicos coinciden con

Terapia quirúrgica periodontal: Impacto de las diferentes técnicas quirúrgicas en las condiciones gingivales pre-existentes.

los publicados por Graziani y col (28) quienes luego de utilizar ambos enfoques quirúrgicos de acceso y regenerativos, hallaron una reducción de la PS de 2.80 mm y un aumento de RG de 1.26 mm.

Por otro lado la terapia periodontal quirúrgica disminuyó los valores de SS e IP, un 4.7% y un 3% respectivamente, mientras que la TPNQ los había disminuido aún más, en un 30% en SS y 52% en IP. Esto demuestra que la TPQ mejoro aún más las condiciones periodontales a pesar de aumentar la RG. Con respecto a la evaluación del riesgo se observa un mayor impacto en la TPQ habiendo una disminución de riesgo alto a moderado en el 34 % de los casos, mientras que en la TPNQ el riesgo se mantuvo alto en el 100 % de los pacientes.

Estos hallazgos demuestran una vez más la importancia de la terapia de mantenimiento y la influencia de las condiciones gingivales en el cepillado y control por parte del paciente.

Por esto se comparó los diversos enfoques quirúrgicos y técnicas de incisión y su influencia en la preservación papilar, presencia de encía insertada, recesión y control de placa.

Terapia quirúrgica periodontal: Impacto de las diferentes técnicas quirúrgicas en las condiciones gingivales pre-existentes.

En este estudio se observó que la TPP con un enfoque de acceso tuvo una reducción de PS de 1.9 mm y una RG de 1.3 mm, en comparación con el enfoque regenerativo, que tuvo mayor reducción de PS (2.5 mm) y menor RG (1 mm). Este hallazgo coincide con lo publicado por Cortellini y col (29) quien comparó la TPP con materiales regenerativos y el colgajo de acceso solo y demostró que la regeneración proporcionó mejores beneficios a largo plazo, no hubo pérdida de dientes, menor progresión de la periodontitis y menor persistencia de bolsas periodontales por lo tanto de recurrencia de la enfermedad durante un período de 20 años.

En estudios realizados por Tonetti y col (36) y por Liñares y col (37) los resultados indicaron que la cirugía periodontal regenerativa con material de injerto óseo ofrece un beneficio adicional en términos de ganancias de NIC, reducciones de PS y previsibilidad de los resultados con respecto a las TPP solas.

Por otro lado a diferencia de este estudio, donde observamos un beneficio en la utilización de enfoques regenerativos, en un estudio reciente realizado por Aslan y col (35) se demostró que la aplicación de TPP tanto con biomateriales regenerativos como sin ellos, resultaron en cantidades significativas de ganancia de NIC y reducción de PS, con un leve aumento de la RG. Por lo tanto según estos autores la adición de biomateriales regenerativos no mejoraría los resultados clínicos.

Terapia quirúrgica periodontal: Impacto de las diferentes técnicas quirúrgicas en las condiciones gingivales pre-existentes.

Nuestros hallazgos también coincidirían con los de Kalsi y col (14) quienes compararon el enfoque de acceso con un enfoque regenerativo, donde en este último enfoque la reducción de PS fue significativamente mayor, aproximadamente de 1.2 mm y menor RG.

En dos artículos publicados por Farina y col (31) (32) los resultados mostraron que defectos tratados con un abordaje de colgajo único en combinación con derivado de matriz de esmalte más hueso bovino desproteínizado eran menos propensos a aumentar la RG en comparación con los defectos tratados solo con derivados de la matriz del esmalte.

Los hallazgos anteriormente citados coinciden con los de nuestra experiencia, al analizar el comportamiento de la incisión tipo WM. Cuando se utilizó esta incisión en un abordaje de acceso la reducción de PS fue de 1.6 mm y la RG de 1.6 mm mientras que, cuando se utilizó en el enfoque regenerativo, la disminución de la PS fue de 1.3 mm y la RG de 1.2 mm.

En un estudio realizado por Kalsi y col (14) se demostró que los colgajos de acceso tipo WM, en defectos supraóseos se puede esperar reducciones de PS de 1.41 mm. Estos hallazgos coincidirían con los de nuestra experiencia donde encontramos reducciones de PS de 1.6 mm.

Terapia quirúrgica periodontal: Impacto de las diferentes técnicas quirúrgicas en las condiciones gingivales pre-existentes.

En cuanto al diseño de las incisiones sin tener en cuenta el enfoque quirúrgico de acceso o regenerativo, observamos en este trabajo que las TPP mostraron mejores resultados en cuanto a reducción de PS y menor RG en comparación con la de WM.

Si bien estos parámetros clínicos nos orientan a la hora de determinar el éxito del tratamiento quirúrgico, se analizó con más detalle las condiciones gingivales teniendo en cuenta la presencia de papila y encía insertada, los cuales se consideran de gran importancia a la hora de la elección de la técnica y su posterior mantenimiento en el tiempo.

En la Tabla N°7 se observó que los grupos con incisión WM en ambos enfoques quirúrgicos, luego de la TPQ, la CPT de la papila fueron del 100% y la EI disminuyó 0.2 mm; en comparación con los grupos con incisión TPP donde en el enfoque regenerativo no hubo CPT y la EI se mantuvo estable, y en el enfoque de acceso aumentó un 10% la CPT y disminuyó 1 mm la EI.

En conclusión se observa que las TPP muestran mejores resultados en cuanto a las condiciones gingivales, y aún más en los enfoques regenerativos. En todos los casos los IP y SS disminuyeron considerablemente por lo que podemos determinar que el mantenimiento por parte del paciente es exitoso en todos los enfoques y técnicas quirúrgicas. A

Terapia quirúrgica periodontal: Impacto de las diferentes técnicas quirúrgicas en las condiciones gingivales pre-existentes.

pesar de mantener un buen control de placa en todos los casos, en la última tabla expuesta en la sección de resultados, se intenta relacionar el diseño de la incisión y el tipo de abordaje con el control de placa por parte del paciente observándose que la técnica de WM con un enfoque de acceso presentó el mayor IP y SS (5% respectivamente), siendo el grupo con mayor contracción papilar, mayor disminución de EI y mayor RG. El grupo 4 con WM con técnicas regenerativas también presentó IP del 5 % con una CPT y disminución de EI, al igual que en el grupo anteriormente expuesto pero con menos de RG. En el resto de los grupos el IP Y SS eran de 0% con menor CPT, sin disminución de EI y sin aumento de RG.

Por lo tanto se puede observar que la presencia de papila, de encía insertada y una menor recesión, influyen positivamente en el mantenimiento y control de placa por parte del paciente.

Según el presente trabajo las TPP especialmente las regenerativas ayudarían a mantener mejores condiciones gingivales y por lo tanto el control de placa por parte de los pacientes sería más exitoso alcanzando resultados más estables en el tiempo. Las técnicas de incisión tipo WM con técnicas de acceso serían las que más impacto negativo tuvieron en las condiciones gingivales produciendo mayor contracción papilar, más RG y más pérdida de EI, complicando el control de placa del paciente.

Terapia quirúrgica periodontal: Impacto de las diferentes técnicas quirúrgicas en las condiciones gingivales pre-existentes.

Dado que en dos pacientes a pesar de la TPQ el riesgo periodontal continuo siendo alto sería muy importante a la hora de elegir el diseño de las incisiones y el abordaje quirúrgico, pensar también en las condiciones gingivales que vamos a dejar y el impacto que estas tendrán en el control de placa y por ende en el éxito de la terapia

Sería interesante en el futuro realizar estudios randomizados que incluyan un número mayor de pacientes y controles más largos para poder corroborar estos resultados.

7. CONCLUSIÓN

Aunque la terapia no quirúrgica periodontal mejora las condiciones periodontales, los resultados obtenidos no fueron suficientes para lograr el éxito del tratamiento periodontal a largo plazo, permaneciendo algunos sitios con PS ≥ 5 mm y un riesgo periodontal alto en todos los pacientes.

Por lo tanto la terapia quirúrgica periodontal es de gran importancia ya que produce mayor disminución en SS e IP y PS a pesar de producir un aumento de la RG.

En el presente estudio se comparó el impacto de diferentes diseños de incisión y diferentes enfoques quirúrgicos no solo en los índices periodontales sino también en las condiciones gingivales y se observó que las técnicas de incisión tipo WM con un enfoque de acceso, las condiciones mucogingivales (presencia de encía insertada, papila y recesión del margen gingival) fueron menos favorables y tuvieron mayores porcentajes de IP y SS. Por otro lado en las técnicas de incisión con TPP con enfoque regenerativo, estas condiciones fueron más favorables y dieron como resultado un mejor control de placa por parte del paciente.

Bibliografía

1. Papapanou PN, Sanz M, Buduneli N, Dietrich T, Feres M, Fine DH, et al. Periodontitis: Consensus Report of Workgroup 2 of the 2017 World Workshop on the Classification of Periodontal and Peri-Implant Diseases and Conditions. *J Periodontol*. 2018 Jun; 89(1): p. 173-182.
2. Graziani F, Karapetsa D, Alonso B, Herrera D. Nonsurgical and surgical treatment of periodontitis: how many options for one disease? *Periodontol 2000*. 2017 Oct; 75(1): p. 152-188.
3. Lindhe J, Lang N. *Clinical Periodontology and Implant Dentistry*. 6th ed. Oxford: Wiley Blackwell; 2015.
4. Caffesse R, Echeverría J. Treatment trends in periodontics. *Periodontol 2000*. 2019 Feb; 79(1): p. 7-14.
5. Da Costa L, Amaral C, Barbirato D, Leão A, MF. F. Chlorhexidine mouthwash as an adjunct to mechanical therapy in chronic periodontitis: A meta-analysis. *J Am Dent Assoc*. 2017 May; 148(5): p. 308-318.
6. Van Winkelhoff A, Winkel E. Antibiotics in periodontics: right or wrong? *J Periodontol*. 2009 Oct; 80(10): p. 1555-1558.
7. Mendes Duarte P, Feres M, Smeili Yassine L, Silva Soares G, Miranda T, Faveri M, et al. Clinical and microbiological effects of scaling and root planing, metronidazole and amoxicillin in the treatment of diabetic and non-diabetic subjects with periodontitis: A

Terapia quirúrgica periodontal: Impacto de las diferentes técnicas quirúrgicas en las condiciones gingivales pre-existentes.

- cohort study. *J Clin Periodontol*. 2018 Nov; 45(11): p. 1326-1335.
8. Adriaens P, Adriaens L. Effects of Nonsurgical Periodontal Therapy on Hard and Soft Tissues. *Periodontol 2000*. 2004; 36: p. 121-145.
 9. Kaufmann M, Wiedemeier D, Zellweger U, Solderer A, Attin T, Schmidlin P, et al. Gingival recession after scaling and root planing with or without systemic metronidazole and amoxicillin: a re-review. *Clin Oral Investig*. 2020 Mar; 24(3): p. 1091-1100.
 10. Sgolastra F, Petrucci A, Gatto R, Monaco A. Effectiveness of systemic amoxicillin/metronidazole as an adjunctive therapy to full-mouth scaling and root planing in the treatment of aggressive periodontitis: a systematic review and meta-analysis. *J Periodontol*. 2012 Jun; 83(6): p. 731-743.
 11. Keestra J, Grosjean I, Coucke W, Quirynen M, Teughels W. Non-surgical periodontal therapy with systemic antibiotics in patients with untreated chronic periodontitis: a systematic review and meta-analysis. *J Periodontal Res*. 2015 Jun; 50(3): p. 294-314.
 12. Cobb C. Clinical significance of non-surgical periodontal therapy: an evidence-based perspective of scaling and root planing. *J Clin Periodontol*. 2002 May; 29(2): p. 6-16.
 13. Graziani F, Karapetsa D, Mardas N, Leow N, Donos N. Surgical treatment of the residual periodontal pocket. *Periodontol 2000*. 2018 Feb; 76(1): p. 150-163.
 14. Kalsi A, Bomfim D, Hussain Z. Factors affecting decision making at reassessment of periodontitis. Part 4: treatment options for residual periodontal pockets. *Br Dent J*. 2019 Dec; 227(11): p. 967-974.

Terapia quirúrgica periodontal: Impacto de las diferentes técnicas quirúrgicas en las condiciones gingivales pre-existentes.

15. Sallum E, Ribeiro F, Ruiz K, Sallum A. Experimental and clinical studies on regenerative periodontal therapy. *Periodontol 2000*. 2019 Feb; 79(1): p. 22-55.
16. Cortellini P, Tonetti M. Clinical concepts for regenerative therapy in intrabony defects. *Periodontol 2000*. 2015 Jun; 68(1): p. 282-307.
17. Nishat S, Zeba J, Madhuri S, Ashu B. Minimally invasive periodontal therapy. *J Oral Biol Craniofac Res*. 2020 Apr; 10(2): p. 161-165.
18. Trombelli L, Farina R. Flap Designs for Periodontal Healing. *Endod Topics*. 2012 Nov; 25: p. 4-15.
19. Trombelli L, Simonelli A, Minenna L, Vecchiatini R, Farina R. Simplified Procedures to Treat Periodontal Intraosseous Defects in Esthetic Areas. *Periodontol 2000*. 2018 Jun; 77(1): p. 93-110.
20. Ramfjord S, Nissle R. The Modified Widman Flap. *J Periodontol*. 1974 Aug; 45(8): p. 601-607.
21. Ramfjord S. Present Status of the Modified Widman Flap Procedure. *J Periodontol*. 1977 Sep; 48(9): p. 558-565.
22. Cortellini P, Tonetti M. Improved wound stability with a modified minimally invasive surgical technique in the regenerative treatment of isolated interdental intrabony defects. *J Clin Periodontol*. 2009 Feb; 36(2): p. 157-163.
23. Takei H, Han T, Carranza FJ, Kenney E, Lekovic V. Flap technique for periodontal bone implants. Papilla preservation technique. *J Periodontol*. 1985 Apr; 56(4): p. 204-210.

Terapia quirúrgica periodontal: Impacto de las diferentes técnicas quirúrgicas en las condiciones gingivales pre-existentes.

24. Aslan S, Buduneli N, Cortellini P. Entire papilla preservation technique in the regenerative treatment of deep intrabony defects: 1-Year results. *J Clin Periodontol*. 2017 Sept; 44(9): p. 926-932.
25. Cortellini P, Prato G, Tonetti M. The simplified papilla preservation flap. A novel surgical approach for the management of soft tissues in regenerative procedures. *Int J Periodontics Restorative Dent*. 1999 Dec; 19(6): p. 589-599.
26. Cortellini P, GP P, MS. T. The modified papilla preservation technique. A new surgical approach for interproximal regenerative procedures. *J Periodontol*. 1995 Apr; 66(4): p. 261-266.
27. Cortellini P, Tonetti M. A minimally invasive surgical technique with an enamel matrix derivative in the regenerative treatment of intra-bony defects: a novel approach to limit morbidity. *J Clinic Periodontol*. 2007 Jan; 34(1): p. 87-93.
28. Graziani F, Gennai S, Cei S, Cairo F, Baggiani A, Miccoli M, et al. Clinical Performance of Access Flap Surgery in the Treatment of the Intrabony Defect. A Systematic Review and Meta-Analysis of Randomized Clinical Trials. *J Clin Periodontol*. 2012 Feb; 39(2): p. 145-156.
29. Cortellini P, Buti J, Pini Prato G, Tonetti M. Periodontal Regeneration Compared with Access Flap Surgery in Human Intrabony Defects 20-year Follow-up of a Randomized Clinical Trial: Tooth Retention, Periodontitis Recurrence and Costs. *J Clin Periodontol*. 2016 Oct; 44(1): p. 58-66.
30. T Kao R, Nares S, Reynolds M. Periodontal Regeneration - Intrabony Defects: A

Terapia quirúrgica periodontal: Impacto de las diferentes técnicas quirúrgicas en las condiciones gingivales pre-existentes.

Systematic Review From the AAP Regeneration Workshop. *J Periodontol.* 2015 Feb; 86(2 Suppl): p. S77-104.

31. Farina R, Simonelli A, Minenna L, Rasperini G, Schincaglia G, Tomasi C, et al. Change in the Gingival Margin Profile After the Single Flap Approach in Periodontal Intraosseous Defects. *J Periodontol.* 2015 Sept; 86(9): p. 1038-1046.
32. Farina R, Simonelli A, Rizzi A, Pramstraller M, Cucchi A, Trombelli L. Early Postoperative Healing Following Buccal Single Flap Approach to Access Intraosseous Periodontal Defects. *Clin Oral Investig.* 2013 Jul; 17(6): p. 1573-1583.
33. Nibali L, Koidou V, Nieri M, Barbato L, Pagliaro U, Cairo F. Regenerative Surgery Versus Access Flap for the Treatment of Intrabony Periodontal Defects. A Systematic Review and Meta-Analysis. *J Clin Periodontol.* 2019 Dec;; p. 320-351.
34. Mitani A, Takasu H, Horibe H, Furuta H, Nagasaka T, Aino M, et al. Five-year Clinical Results for Treatment of Intrabony Defects With EMD, Guided Tissue Regeneration and Open-Flap Debridement: A Case Series. *J Periodontal Res.* 2015 Feb; 50(1): p. 123-130.
35. Aslan S, Buduneli N, Cortellini P. Clinical Outcomes of the Entire Papilla Preservation Technique With and Without Biomaterials in the Treatment of Isolated Intrabony Defects: A Randomized Controlled Clinical Trial. *J Clin Periodontol.* 2020 Apr; 47(4): p. 470-478.
36. Tonetti M, Cortellini P, Lang N, Suvan J, Adriaens P, Dubravec D, et al. Clinical Outcomes Following Treatment of Human Intrabony Defects With GTR/bone Replacement Material or Access Flap Alone. A Multicenter Randomized Controlled Clinical Trial. *J Clin*

Terapia quirúrgica periodontal: Impacto de las diferentes técnicas quirúrgicas en las condiciones gingivales pre-existentes.

Periodontol. 2004 Sep; 31(9): p. 770-776.

37. Liñares A, Cortellini P, Lang N, Suvan J, Tonetti M, ErgoPerio. Guided Tissue regeneration/deproteinized Bovine Bone Mineral or Papilla Preservation Flaps Alone for Treatment of Intra-bony Defects. II: Radiographic Predictors and Outcomes. J Clin Periodontol. 2006 May; 33(5): p. 351-358.
38. Patel M, Nixon P, W-Y Chan M. Gingival Recession: Part 1. Aetiology and Non-Surgical Management. Br Dent J. 2011 Sep; 211(6): p. 251-254.
39. Ziahosseini P, Hussain F, Millar B. Management of Gingival Black Triangles. Br Dent J. 2014 Nov; 217(10): p. 559-563.
40. Deas D, Moritz A, Sagun RJ, Gruwell S, CA. P. Scaling and root planing vs. conservative surgery in the treatment of chronic periodontitis. Periodontol 2000. 2016 Jun; 71(1): p. 128-139.
41. Manresa C, Sanz-Miralles E, Twigg J, Bravo M. Supportive periodontal therapy (SPT) for maintaining the dentition in adults treated for periodontitis. Cochrane Database Syst Rev. 2018 Jan; 1: p. 1-57.
42. Lang N, Bartold P. Periodontal health. J Periodontol. 2018 Jun; 89(S1): p. S9-S16.
43. Tonetti M, Greenwell H, Kornman K. Staging and grading of periodontitis: Framework and proposal of a new classification and case definition. J Periodontol. 2018 Jun; 45(Suppl 20): p. S149-S161.