

# Retención Ósea de incisivos centrales

**1ra Fase:** Tratamiento Ortopédico  
Caso Clínico

Ortodoncia y Ortopedia

German Hellwig  
Jefe de Trabajos Prácticos Cátedra de Metodología de la investigación.  
Colaborador AVH Cátedra de Ortodoncia y Ortopedia de los Maxilares.

Facultad de Odontología, UNCuyo. Centro Universitario.  
M5502JMA. Mendoza. República Argentina.

E-mail: german\_hellwig@yahoo.com.ar  
Castelar 796. Ciudad. Mendoza. Argentina

## Resumen

Las patologías que causan la retención ósea de elementos dentarios son variadas

En este caso clínico veremos a una nena de 11 años de edad, cuyos incisivos centrales superiores permanentes, se encuentran retenidos en una posición poco favorable. (Fig.1)

Para hacer erupcionar los incisivos con eficiencia y llevarlos a su lugar en el arco, debe realizarse una cuidadosa secuenciación de las diferentes etapas de tratamiento de las cuales en este artículo explicaremos la 1ra fase ortopédica, cuyo plan y mecánica de tratamiento están basados en un análisis cuidadoso de la situación clínica y en la identificación del sistema de fuerzas correcto, necesario para obtener el desplazamiento dental deseado.

Palabras claves: retención - incisivos centrales - ortopedia

## Abstrac

The pathologies which cause the osseous retention of the dental pieces are varied. In the case that follows we will witness the case of an eleven-year old girl whose permanent superior central incisors are retained in a not very favourable position.

In order to make the incisors to appear efficiently and to take them to the arch, a close succession in the different stages of the treatment. This article intends to explain in detail the first stage or orthopaedic phase of this process. The planning and procedures to follow in this stage should be based in a proper analysis of the clinic situation and in the appropriate identification of the system of forces needed to reach the correct movement of the dental piece.

Key words: retention - central incisors

## Introducción

Cuando se habla de retención ósea de piezas dentales, muchas variables entran en juego, tales como la estética, la función y el peligro de que el organismo tome a estos dientes como elementos extraños y desencadene una función de protección

encapsulándolos con la consiguiente formación de quistes.

Todas estas causas, hacen que el profesional actúe de una manera rápida pero eficiente, intentando por todos los medios salvar esas piezas dentales siempre y cuando no sean elementos supernumerarios, en cuyo caso el tratamiento sería la extracción de los mismos.

Se sabe que el 70% de las retenciones de elementos dentarios se dan en caninos y principalmente en los superiores, piezas consideradas claves para la armonía y función oclusal, por lo cual la primera opción del tratamiento es el rescate del elemento y su posterior ubicación en la arcada dentaria (Fig. 1,2,3).

En caso de no poder reubicar el elemento en la arcada, se procederá a la extracción del mismo, tratando de mantener un espacio para un futuro implante.

Pero, ¿que ocurre? cuando el paciente que acude a nuestra consulta tiene los dos incisivos centrales superiores y permanentes retenidos a una edad cronológica de 11 años, además de un maxilar estrecho y por consiguiente con un reducido espacio para la erupción de estos.

Muchas veces en estos casos esta indicada la exposición quirúrgica de un medio a dos tercios de la corona para poder colocar un adminículo que por lo general es un attaché o botón que posteriormente se sustituye por un bracket ortodóncico convencional una vez que haya erupcionado toda la corona.

La técnica quirúrgica que se seleccionará dependerá de la posición del elemento y de la cantidad de encía circundante. Otro camino para lograr la erupción de estos elementos retenidos consiste en trabajar sobre la modificación de la bases óseas, creando el espacio suficiente para que los incisivos se extruyan en forma natural.

A esta primera etapa de tratamiento la denominaremos fase ortopédica, donde nuestro desarrollo del plan y la mecánica de tratamiento deben estar basadas en un análisis cuidadoso de la situación clínica y en la identificación del sistema de fuerzas correcto, necesario para obtener el desplazamiento dental deseado.

Por las características de la retención de las piezas dentarias, la corta edad de la paciente (11 años) y experiencias de tipo traumáticas en relación a intervenciones quirúrgicas anteriores -según nos relató la madre- nos inclinamos por el tratamiento ortopédico con el uso de aparatología removible.

El diseño de estos aparatos se desarrolla según los objetivos de tratamiento y el sistema de fuerzas deseado.

Los aparatos de ortopedia, según el efecto deseado, pueden ser catalogados en dos grandes grupos:

## Pasivos y Activos

Los PASIVOS mantienen la posición de los dientes en una situación estable, son por ejemplo, mantenedores de espacio y placas tipo Hawley para consolidar los tratamientos de ortodoncia.

Los ACTIVOS pueden ser FIJOS o REMOVIBLES o tener una combinación de partes fijas y removibles. en cualquier caso deben ser confortables, bien tolerados, resistentes e higienizables.

El aparato que utilizamos, para esta etapa es una placa tipo Schwartz con un elemento activo representado por un tornillo medio de expansión.

El giro del paso de rosca, abre el tornillo bilateralmente haciendo que la placa se abra en sentido transversal, para así poder "remodelar" las bases óseas.

Placa de expansión en maxilar superior.

La activación se realiza por medio de una llave que hace rotar la porción central, que posee 4 perforaciones en su circunferencia, pudiendo entonces efectuar un cuarto de vuelta, lo cual resulta en una separación menor a 0,2 mm.

Esta práctica se realiza semanalmente y el paciente percibe esa activación en la forma de rigidez y tensión del periodonto.

## Objetivo

El objetivo que se persigue es aumentar la longitud del arco dental en sentido transversal, mediante la estimulación de la sutura media palatina, ya que si recordamos, el crecimiento y desarrollo óseo del paladar es de origen intramembranoso, donde la sutura presenta un mecanismo osteogénico comparable al crecimiento perióstico del hueso, que se expresa mediante un sistema aposicional de crecimiento.

Debemos aclarar que al utilizar este tipo de placa con tornillo medio de expansión se va a generar un aumento en la longitud del arco producto de un crecimiento en sentido transversal, por lo tanto se tendrá que confeccionar un aparato similar para el maxilar inferior. Esto se debe a que ambos maxilares deben corresponderse en tamaño para una oclusión funcional y estable.

## Caso Clínico

La paciente acudió a la consulta en compañía de su madre, la cual relató que a su hija hacía aproximadamente 2 años le habían extraído múltiples piezas temporarias y que los incisivos centrales superiores permanentes todavía no le habían erupcionado.

Se procedió a confeccionar la historia clínica con la consiguiente inspección bucal, constatando que en efecto dichas piezas no estaban en la arcada. Cabe aclarar que la paciente (sexo femenino) tenía 11 años de edad y lo normal hubiese sido que estos elementos hubiesen erupcionado entre los 6 a 7 años aproximadamente.

Al resultar negativa la inspección clínica por palpación de la zona, se le solicitó a la paciente una ortopantomografía (radiografía panorámica) para descartar que le hubiesen sido extraídos dichos elementos en la intervención quirúrgica.

Cuando pudimos obtener la radiografía observamos que los incisivos centrales se encontraban retenidos en el hueso, pero en una posición muy elevada cerca del piso de las fosas nasales (fig. 1).

Por esta razón y ante la imposibilidad de realizar una intervención quirúrgica debido a las experiencias traumáticas anteriores sufridas por la paciente, optamos por la utilización de placas tipo Schwartz, con tornillo medio de expansión (fase ortopédica) para realizar una disyunción lenta teniendo como objetivo primordial la creación de un espacio suficiente para la natural erupción de estos elementos, lo cual consideramos como una opción posible debido a que las raíces de estos elementos (incisivos centrales superiores permanentes) se encontraban abiertas (estadio 9 de Nollas). Y si bien la paciente tenía 11 años de edad podíamos obtener de ellos una fuerza eruptiva que nos permitiera llevar a cabo nuestro objetivo.

A continuación mostramos una secuencia de radiografías panorámicas, modelos de estudio y fotografías, que muestran en detalle todo el avance de este caso clínico a lo largo de un año y medio de tratamiento. (Fig.1, 2, 3, 4, 5, 6)

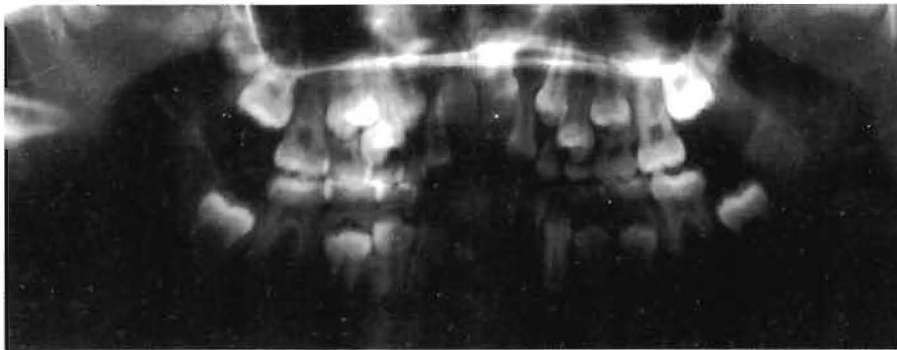

Fig. 1 Panorámica Inicial

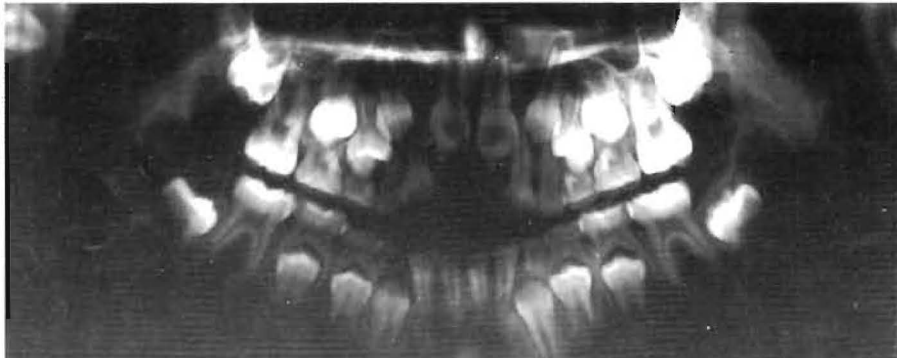


Fig. 2 Panorámica 6 meses

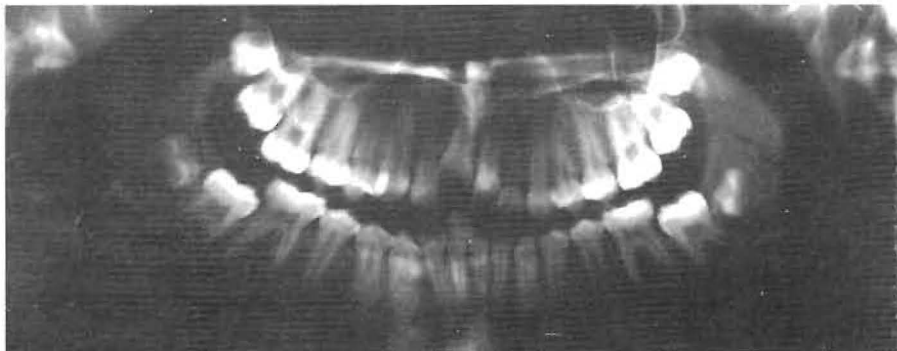


Fig. 3 Panorámica 12 meses

## Discusión

En este caso clínico, podemos apreciar la importancia que tiene el correcto diagnóstico en la práctica diaria como profesionales.

Debemos destacar que el éxito en este tipo de tratamiento (ortopedia) depende en gran medida del grado de colaboración que obtengamos de nuestro paciente, esto se debe a que la acción de fuerzas depende de la utilización de la placa.

Podemos afirmar que los objetivos trazados al inicio de este caso fueron cumplidos con éxito.

La paciente actualmente tiene 13 años de edad y se pasó a una segunda etapa de tratamiento (fase ortodóncica) que es el armado de la boca con aparatología fija donde el objetivo primordial es de lograr una oclusión estable.

## Modelos Iniciales

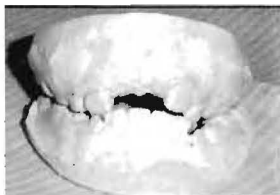


Fig. 4.1

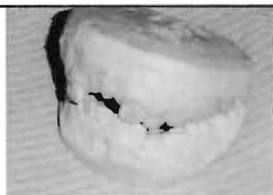


Fig. 4.2

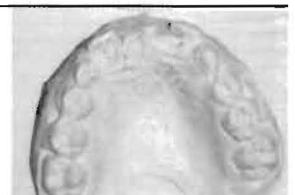

Fig. 4.3

## Modelos Finales

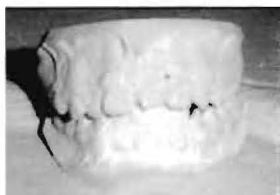

Fig. 5.1

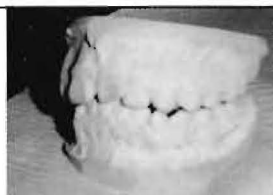


Fig. 5.2

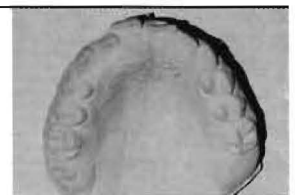

Fig. 5.3



## Bibliografía

1. WILLIAM R PROFFIT, con HENRY W. FIELDS, JR ortodoncia Contemporánea, editorial Har COURT, S.A. 3 EDICIÓN
2. THOMAS M GRABEL, THOMAS RAKOSI, ALEXANDER G PETROVIC. Ortopedia dentofacial con aparatos funcionales, editorial Harcourt, 2da edición año 1998
3. RAVINDRA NANDA, Biomecanica en ortodoncia clínica, editorial Panamericana. Año 1997
4. ANTONIO CARLOS GUEDES. PINTO Y COLABORADORES, Rehabilitación bucal en odontopediátría, editorial AMOLDA. Año 2003
5. FERNANDO ESCOBAR MUÑOZ . Odontología Pediátrica, editorial AMOLDA, Año 2004
6. ROBERT E MOYERS, Manual de Ortodoncia, 4ta edición Editorial Panamericana. Año 1992
7. GRABER- NEUMANN. Aparatología ortodoncica removible, 2da edición Editorial Panamericana. Año 1992.
8. HARINA - LIND. Radiografía Dental . Principios y Técnicas, Editorial Mc Graw - Hill Interamericana Año 1997
9. TOMOMITSU HIGASHI, JIMY K CHEN SHIBA, HIROYUKI IKUTA. Atlas de diagnóstico de imágenes radiográficas de la cavidad bucal, Editorial Actividades Médicas Odontológicas Latinoamérica C.A. Año 1992
10. A. CAMERÓN - R WIDMER. Manual de Odontología Pediátrica, Editorial Harcourt Brace. Año 1998
11. Dra. MARIA DEL CARMEN LOPEZ JORDI. Manual de Odontopediátría, Editorial Mc Graw - Hill Interamericana Año 1997
12. ULRIKE GROHMANN. Aparatología en Ortopedia Funcional - Atlas Gráfico. Ed. Amólca. Caracas Venezuela. Año 2002
13. JORGE GREGORET- ELISA TUBER - LUIS HORACIO ESCOBAR. El Tratamiento Ortodónico con Arco Recto. Ed. NM. Año 2000

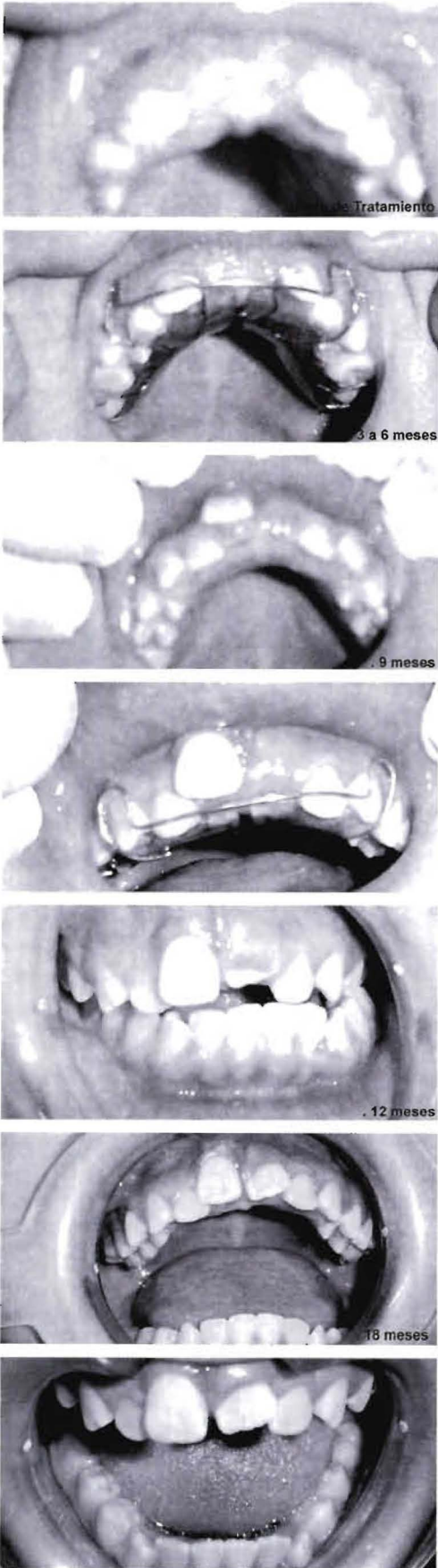


Fig. 6