

Casos Clínicos

Recesión gingival unitaria. Reporte de caso

Unitary gingival recession: Case Report

AUTORES

ORTEGA DANIELA

Odontóloga. Ex residente del Hospital Central. Vocal de la Sociedad de Periodoncia del Círculo Odontológico de Mendoza (SOMEPPER).

Institución: Hospital Central. Salta y Alem. Código Postal 5500.
Mail: daniela_ortega86@hotmail.com

COAUTORES

PEZZUTTI MARIANA

Odontóloga. Esp. Periodoncia. Esp. en Odontología Social y Comunitaria. Instructora del Hospital Central en Periodoncia. Presidente del Comité de Docencia e Investigación del Hospital Central. Presidente de la Comisión de PRECAP. Vocal de la Sociedad de Periodoncia del Círculo Odontológico de Mendoza (SOMEPPER). Coordinadora de la Subdirección Asistencial del Hospital Central de Mendoza.

Mail: mazamariana28@yahoo.com.ar

VIEGAS IVANA

Odontóloga. Esp. Periodoncia. Esp. Implantología oral. Jefa de trabajos prácticos del Ministerio de Salud de Mendoza. Ex secretaria de la Sociedad de Periodoncia del Círculo Odontológico de Mendoza (SOMEPPER). Presidente de la Sociedad de Periodoncia Sociedad de Periodoncia del Círculo Odontológico de Mendoza (SOMEPPER). Ex Periodoncista de OSFA

Mail: ivanaviegas@hotmail.com

GARZÓN PAOLA

Odontóloga. Esp. Periodoncia. Jefa de trabajos prácticos del Ministerio de Salud de Mendoza. Ex presidente de la Sociedad de Periodoncia del Círculo Odontológico de Mendoza (SOMEPPER). Secretaria de la Sociedad de Periodoncia Sociedad de Periodoncia del Círculo Odontológico de Mendoza (SOMEPPER). Periodoncista de OSECAC. Ex Periodoncista de OSEP. Ex Periodoncista del Hospital del Carmen (OSEP).

Mail: paolagarzon04@gmail.com

RESUMEN

La recesión gingival es la exposición de la superficie radicular, con pérdida de tejido periodontal marginal de gravedad variable, de uno o varios dientes, causada por la migración de la encía marginal y del epitelio de inserción a un nivel más apical. Se presenta el caso clínico de un paciente de sexo masculino de 34 años de edad que consulta por presentar una recesión en el sector anteroinferior. Se decide realizar la técnica quirúrgica de bolsillo con injerto conectivo subepitelial + L-PRF ya que la mayoría de los casos reportados demostraron que el injerto conectivo subepitelial es el "gold estándar" para el tratamiento de la cobertura radicular. Conclusiones. El procedimiento de bolsillo puede ser el método de elección en casos en los que solo debe tratarse una sola recesión. El L-PRF es un biomaterial natural con poderosas propiedades mecánicas y biológicas que estimulan y favorecen la regeneración de los tejidos.

ABSTRACT

Gingival recession is the exposure of the radicular surface, with loss of marginal periodontal tissue of variable severity, of one or several teeth, caused by the migration of the marginal gingiva and the insertion epithelium to a more apical level. We present the clinical case of a male patient of 34 years of age who consulted for presenting a recession in the anteroinferior sector. It was decided to perform the surgical technique of pocket with subepithelial connective graft + L-PRF since most of the reported cases showed that the subepithelial connective graft is the "gold standard" for the treatment of radicular coverage. Conclusions The pocket procedure can be the method of choice in cases where only a single recession should be treated. The L-PRF is a natural biomaterial with powerful mechanical and biological properties that stimulate and favor the regeneration of tissues.

Recesión gingival unitaria. Reporte de caso

Pezzutti Mariana; Viegas Ivana; Garzón Paola

Palabras claves: "recesión gingival", "injerto conectivo subepitelial", "L-PRF", "técnica de sobre", "Raetzke".
 Key words: "gingival recession", "subepithelial connective graft", "L-PRF", "the envelope technique", "Raetzke".

INTRODUCCIÓN

La recesión gingival (RG) es un término que designa a la exposición de la superficie radicular, con pérdida de tejido periodontal marginal de gravedad variable, de uno o varios dientes, causada por la migración de la encía marginal y del epitelio de inserción a un nivel más apical, es decir, la exposición oral de la superficie de la raíz debido a un desplazamiento del margen gingival apical a la unión cemento-esmalte. En la actualidad, las RGs representan una patología muy importante para los pacientes que afectan a la mayoría de la población adulta. Los factores anatómicos gingivales, los traumatismos crónicos, la periodontitis y la malposición dental son las principales condiciones que conducen al desarrollo de estos defectos; también se relacionan regularmente con el deterioro de la estética dental, la hipersensibilidad de la dentinaria y la dificultad para llevar a cabo una correcta higiene oral (1, 2).

DESCRIPCIÓN DEL CASO

Antecedentes: concurre a la consulta un paciente de sexo masculino de 34 años

de edad que consulta por presentar una recesión en el sector anteroinferior y dificultad para higienizar la zona. No presenta antecedentes médicos relevantes. No es fumador. Refiere haber sufrido un traumatismo de origen deportivo y como consecuencia del mismo sufrió una fractura coronorradicular del elemento 31, el cual fue extraído y una fractura coronaria del elemento 41, al que se le practicó la endodoncia y restauración correspondiente. Luego relata que se le realizó tratamiento de ortodoncia durante un periodo de un año y medio y que una vez retirada la aparatología se le efectuó una frenectomía.

Al examen clínico se observa: un biotipo periodontal de tipo fino, con una recesión gingival (RG) unitaria tipo III de Miller en el elemento 41 (Figura 1). La altura de encía queratinizada es nula (0mm) y el nivel de inserción clínica (NIC) en Vestibular (V) de 8mm, Mesial (M) de 9mm y Distal (D) de 9mm. La profundidad de sondaje en V es de 4mm, en M de 3mm y en D de 5mm, el largo de la recesión es de 6mm y el ancho es de 3 mm. Clínicamente el elemento se encuentra ferulizado

por una contención post tratamiento de ortodoncia y se puede observar cálculo y placa en la zona.

Se solicita Rx periapical de la zona anteroinferior donde se observa pérdida de tabla ósea vestibular y gran pérdida ósea interproximal (Figura 2).

DESARROLLO

Una vez establecido el diagnóstico, determinamos el pronóstico, que resultó ser dudoso, y el plan de tratamiento. Planteamos los siguientes objetivos terapéuticos: crear encía insertada en el elemento 41, estabilizar el margen gingival, lograr cubrimiento radicular, mejorar el control de la Placa Bacteriana y conseguir estética en el sector. Realizamos la terapia básica y posteriormente educamos al paciente en cuanto a la técnica de higiene oral y lo asesoramos respecto a sus hábitos.

DISCUSIÓN

Planteamos dos alternativas de tratamiento: realizar un Injerto gingival libre o la Técnica quirúrgica de bolsillo con injerto conectivo subepitelial + L-PRF (3). Tomamos la decisión de realizar la técnica

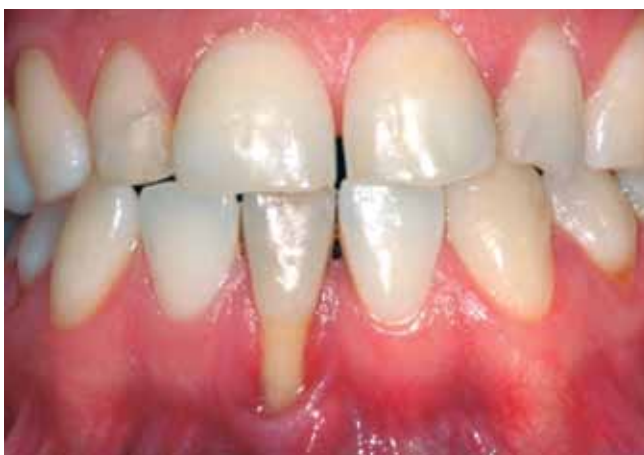

Figura 1: Caso Clínico

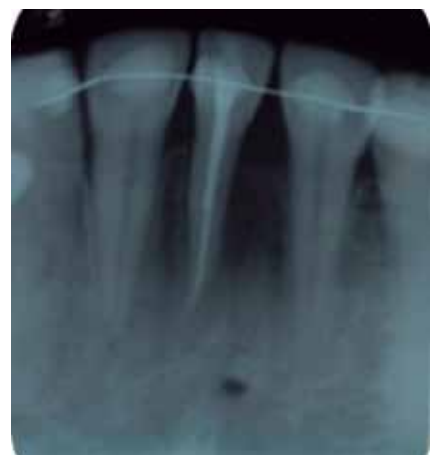

Figura 2: Imagen radiográfica

Recesión gingival unitaria. Reporte de caso

Pezzutti Mariana; Viegas Ivana; Garzón Paola

quirúrgica de bolsillo con injerto conectivo subepitelial + L-PRF basándonos en los siguientes criterios (4): a)- el tratamiento de la recesión gingival es un importante problema terapéutico debido a la demanda estética por parte de los pacientes, b)- aunque el injerto de tejido conectivo se considera comúnmente como el "gold standard" para el tratamiento de los defectos de una recesión, no siempre es la mejor opción quirúrgica para todos los casos, c)- en condiciones no experimentales, todos los procedimientos de cobertura radicular pueden ser eficaces en cuanto a la cobertura completa de la raíz y a una estética excelente, d)- el análisis cuidadoso del paciente y los factores relacionados con los defectos de los tejidos, son claves para seleccionar una técnica quirúrgica apropiada.

En comparación con otros procedimientos utilizados para tratar la recesión localizada, la técnica de bolsillo (5) ofrece las siguientes ventajas: 1)- traumatismo quirúrgico mínimo en el sitio del receptor donde la preparación consiste en socavar una incisión de espesor parcial solamente, en lugar de la elevación y la reubicación del tejido, 2)- cobertura de áreas localizadas de raíces expuestas con injertos subepiteliales, 3)- buena cicatrización incluso en áreas profundas y amplias de recesión debido al máximo contacto entre el injerto y los tejidos del huésped. Estos brindan soporte y nutrición al injerto, 4)- herida superficial leve en el sitio donante. Los bordes de las heridas se adaptan mediante suturas y la curación es por intención primaria. Otros métodos dejan un defecto superficial correspondiente al tamaño del injerto, 5)- los resultados estéticos son favorables. El injerto coincide con los tejidos circundantes. No hay objeciones por parte del paciente, 6)- los resultados clínicos son favorables de 2 a 8 meses después de la cirugía.

Las indicaciones para la técnica de bolsillo son: a)- áreas localizadas con falta de encía queratinizada y encía adherida

donde la inflamación no puede controlarse permanentemente con medidas de higiene oral normales, b)- áreas localizadas de recesión con o sin suficiente encía queratinizada y adherida, cuando las consideraciones estéticas, la sensibilidad de la raíz involucrada o los signos iniciales de caries radicular requieren tratamiento, c)- áreas de recesión próximas a los márgenes de la corona, que causan un problema estético. Si la corona es aceptable en cuanto a asiento y apariencia, el injerto puede ahorrar el esfuerzo y los costos del tratamiento protésico. La inflamación de la encía ahora nuevamente en contacto con el margen de la corona debe prevenirse mediante un control rígido de la placa; de lo contrario, la recesión puede volver a producirse.

El L-PRF o matriz de fibrina autóloga rica en plaquetas y leucocitos es un concentrado sanguíneo de segunda generación. Se lo considera un autoinjerto cuya función es acelerar el procedimiento regenerativo y disminuir el proceso inflamatorio de la IL4. Se utiliza en forma de coágulos, tapones, membranas o el suero que exuda. Es obtenida de la sangre completa del paciente sin anticoagulantes ni activadores de la polimerización. El 97% de las plaquetas y más del 50% de los leucocitos permanecen en la malla de fibrina. Dentro del tubo se produce la coagulación natural de la sangre. Cuando se tiene una herida en un tejido o vaso, las plaquetas comienzan adherirse allí a la vez que el tejido injuriado va a liberar un factor llamado Tissue factor y éste va unirse a ciertos pasos de la cascada intrínseca (X) y extrínseca (V) de la coagulación; y todo este conglomerado comienza hacer que la Protrombina se transforme en Trombina y la deje como molécula libre. Esta liberación natural de Trombina estimula a las plaquetas y el paso de Fibrinógeno a Fibrina y así se va a producir dentro del tubo el concentrado de fibrina con toda la degranulación de las plaquetas. En el tubo quedan atrapa-

dos: en el fondo todas las células rojas, en la parte media el tapón o coágulo de fibrina con todas las células y factores de crecimiento provenientes de la degranulación de las plaquetas y en la parte superior el suero que es rico en factores de crecimiento. Este tapón de fibrina tiene un tiempo de degranulación de 7 a 10 días (durante este tiempo aporta todos los factores de crecimiento en la herida en forma gradual) promoviendo la reparación de los tejidos. (6)

El L-PRF contiene (7): a)- factores de crecimiento de las plaquetas: TGF beta1, PDGF-AB, VEGF, EGF, FGF, IGF, Trombospondina 1, Vitronectina, Fibronectina, b)- citoquinas proinflamatorias: IL 1beta, IL 6, TNF alfa, c)- citoquinas antiinflamatorias: IL4, d)- leucocitos (brindan protección)

TÉCNICA

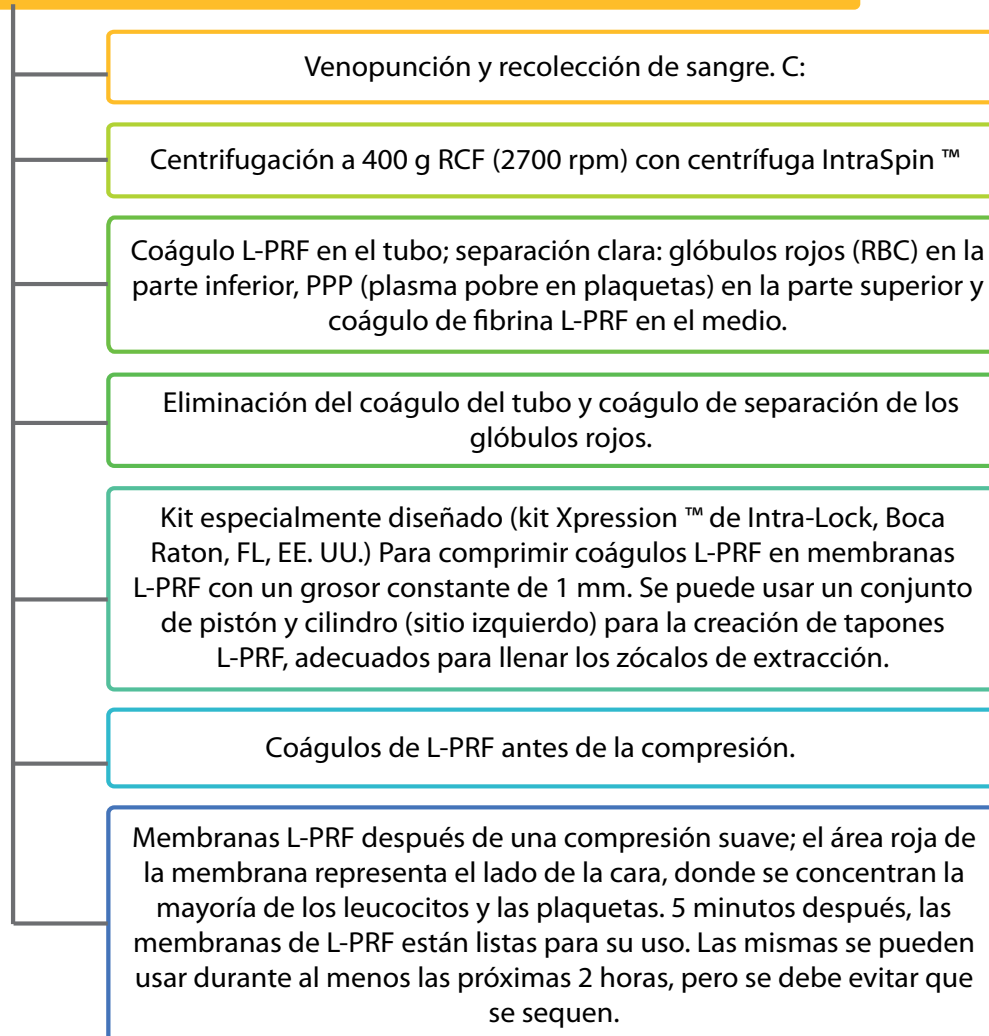
- 1- Acondicionamiento radicular: reinstrumentación radicular
- 2- Preparación del lecho receptor: incisión intrasurcular y bolsillo de espesor parcial (Figura 3a)
- 3- Aplanamiento radicular y control del lecho receptor (Figura 3b)
- 4- Toma de injerto subepitelial palatino con conservación de periostio. Se suturó con seda 4.0 (Figura 3c)
- 5- Remodelado del injerto y presentación en el sitio receptor (Figura 3d)
- 6- Sutura del injerto con material reabsorbible 6.0 y colocación en el sitio receptor, se introdujo en el bolsillo
- 7- Fijación del injerto a las papilas y zonas laterales (Figura 3e)
- 8- Preparación de membranas de L-PRF (8) (Tabla 1)
- 9- Sutura de 3 membranas agrupadas entre sí para proteger el injerto (sutura reabsorbible 6.0). La membrana superficial será la primera en degradarse a las 48-72hs. (Figura 3f)
- 10- Fijación de las membranas en el lecho receptor (Figura 3g)
- 11- Inyección de suero de L-PRF en la zona receptora y en paladar

Recesión gingival unitaria. Reporte de caso

Pezzutti Mariana; Viegas Ivana; Garzón Paola

PROTOCOLO DE PREPARACIÓN DE CÓAGULOS Y MEMBRANAS DE L-PRF

Tabla 1: Protocolo de preparación de membrana



12- Presión digital de la zona de 3 a 5 minutos para asegurar la estabilización inicial, dada por la íntima adaptación del injerto al lecho receptor; de esta manera, se establecerá una nutrición inicial por difusión plasmática.

13- Cobertura con papel aluminio y cemento de termocurado para proteger la zona (Figura 3h)

Indicaciones postoperatorias:

Se le brindaron al paciente, las indicaciones que debía seguir: enjuagues de clorhexidina al 0,12 % dos veces al día en la zona, no manipular la zona dadora ni receptora, dieta blanda y fría durante 3 días, frío local, no succionar, no hacer buches, reposo relativo, analgésicos cada 8 o 12 hs según dolor, antibióticos, y controles estrictos

Realizamos los controles estrictos a las 48hs, 7, 15, 30, 55 días y a los 6 meses. Control a las 48hs: en el sitio receptor se observan las membranas que se mantienen inmóviles en su sitio y signos clásicos de inflamación (Figura 4a) En el sitio dador (paladar): leve edema y suturas intactas (Figura 4b) El paciente no refiere dolor.

Control a los 7 días: en el sitio recep-

Recesión gingival unitaria. Reporte de caso

Pezzutti Mariana; Viegas Ivana; Garzón Paola

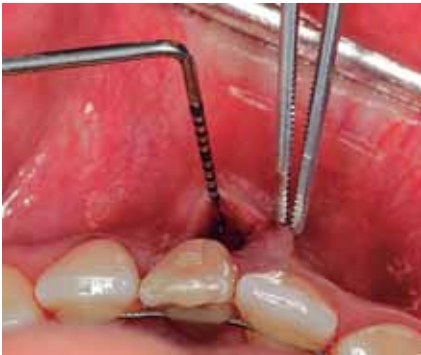

Figura 3a

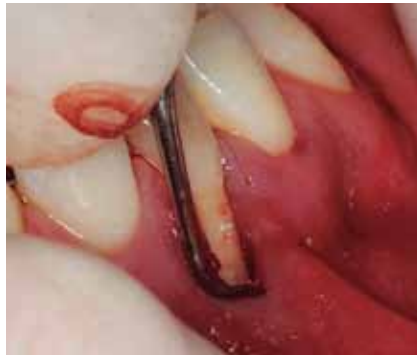

Figura 3b

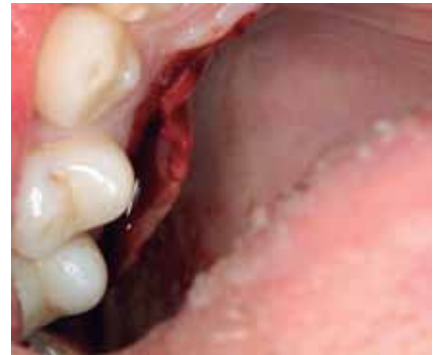

Figura 3c

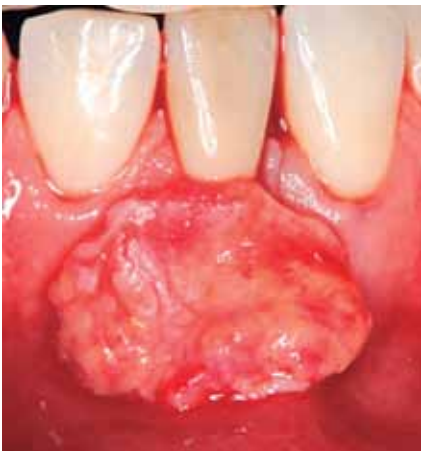

Figura 3d

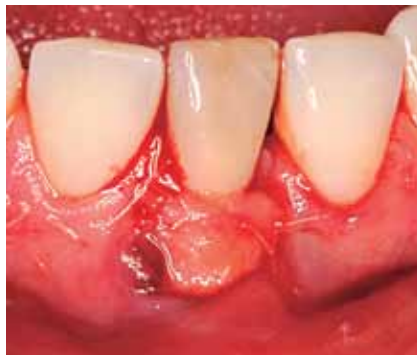

Figura 3e

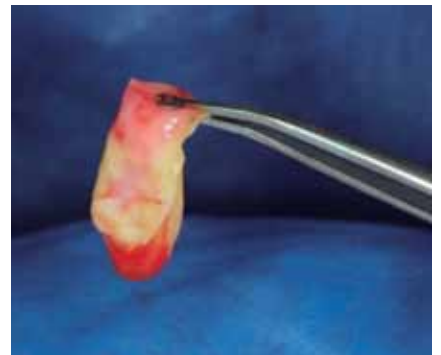


Figura 3f

tor hay degradación de las membranas, por el momento no son removidas (Figura 5a) **En el sitio dador** (paladar) observamos una capa de fibrina, hay disminución del edema. Se retiran los puntos de sutura (Figura 5b). El paciente no refiere dolor **Control a los 15 días: en el sitio receptor** se remueven las membranas necróticas y el punto de sutura que las sostenía (Figura 6a) **En el sitio dador (paladar)** se observa una zona de necrosis epitelial superficial (en el momento de la cirugía no fueron colocadas membranas de L-PRF) (Figura 6b) El paciente refiere leve molestia en el paladar

Control a los 30 días: en el sitio receptor los tejidos se encuentran estabilizados (Figura 7a) **En el sitio dador (paladar)** se ha regenerado por completo (Figura

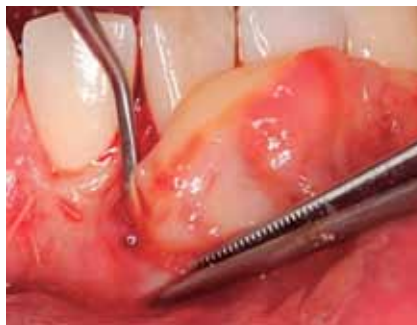

Figura 3g

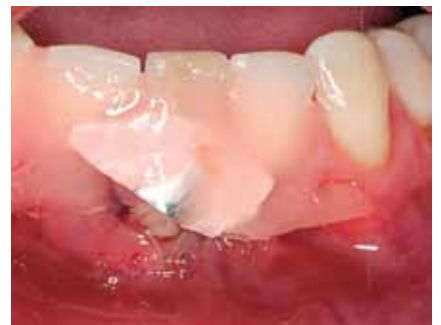

Figura 3h

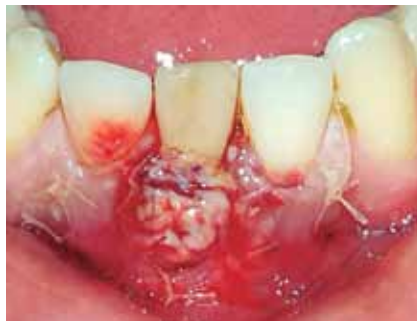

Figura 4a: Control 48hs.

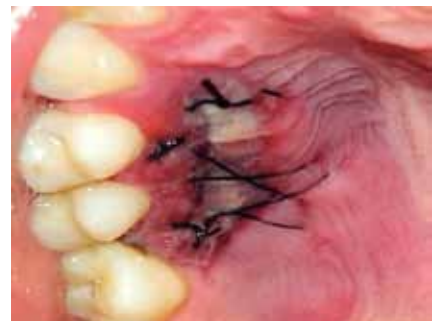

Figura 4b: Control 48hs.

Recesión gingival unitaria. Reporte de caso

Pezzutti Mariana; Viegas Ivana; Garzón Paola

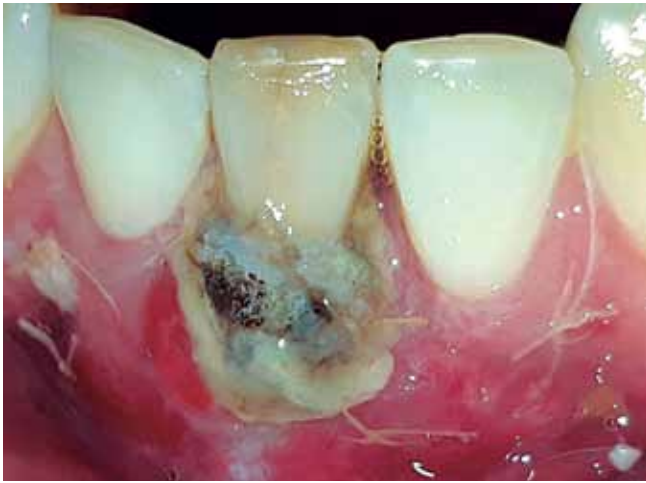

Figura 5a: Control 7 días.

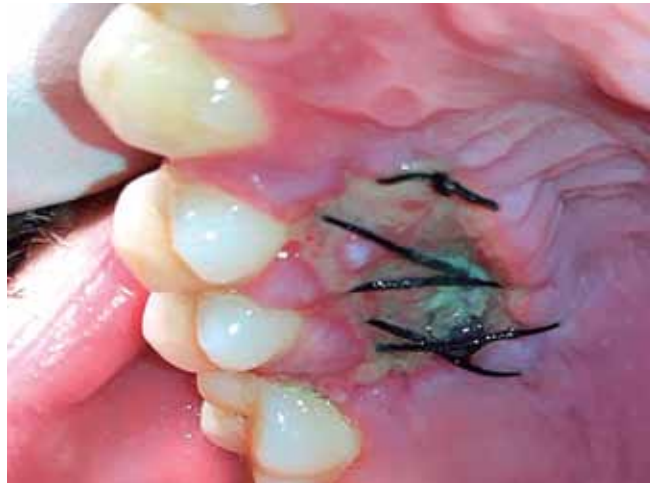

Figura 5b: Control 7 días.

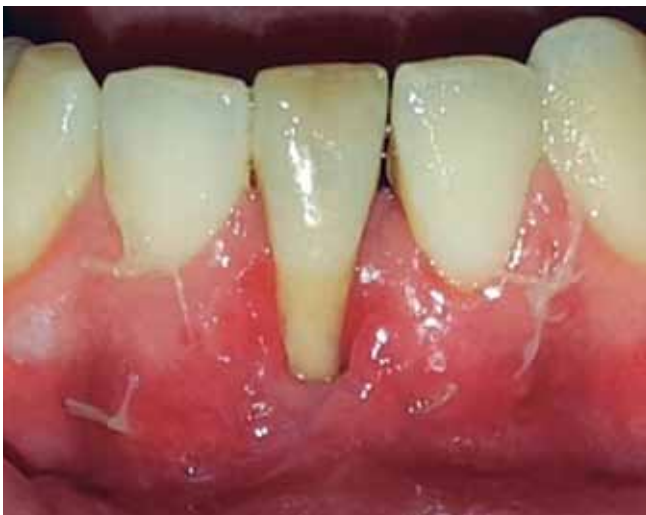

Figura 6a: Control 15 días.

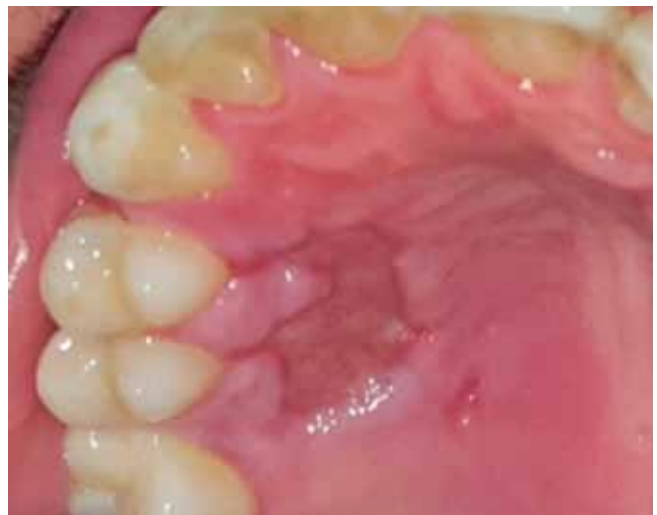

Figura 6b: Control 15 días.

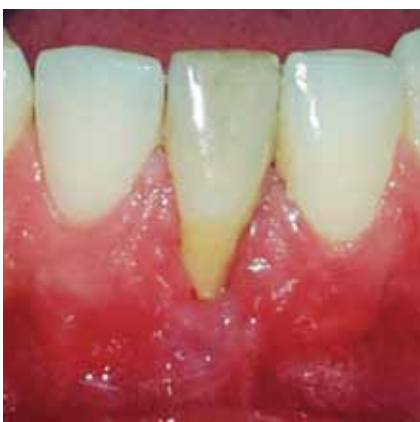

Figura 7a: Control 30 días.

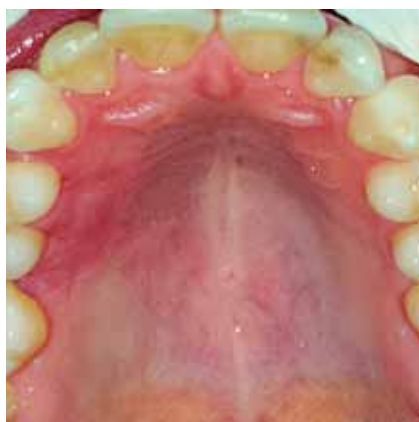

Figura 7b: Control 30 días.

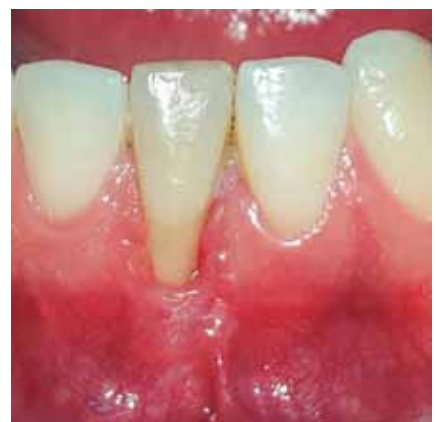

Figura 8a: Control 55 días.

Recesión gingival unitaria. Reporte de caso

Pezzutti Mariana; Viegas Ivana; Garzón Paola

7b) El paciente no refiere molestia alguna
Control a los 55 días: en el sitio receptor se observan los tejidos estabilizados, con buena apariencia de cicatrización (Figura 8a). **En el sitio dador (paladar)** se encuentra intacto (Figura 8b)

RESULTADOS

A los seis meses se llevó a cabo una nueva evaluación y se obtuvieron los siguientes resultados: 1)- aumento de encía queratinizada en el elemento 41, 2)- se redujo la recesión gingival (RG), 3)- no se obtuvo Cubrimiento Radicular Completo (CRC), 4)- mejoría en el control de placa bacteriana por parte del paciente, 5)- el resultado estético no se ha logrado en su totalidad, pero es satisfactorio para el paciente, 6)- se determinó la necesidad de una cirugía complementaria (Figura 9)

CONCLUSIONES

Antes de realizar cualquier procedimiento

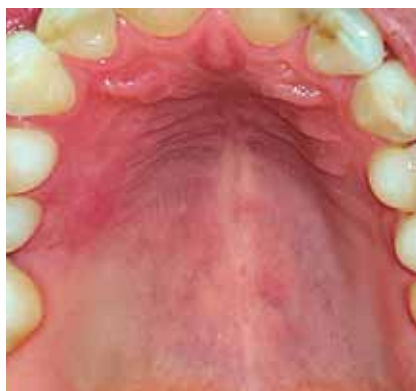

Figura 8b: Control 55 días.

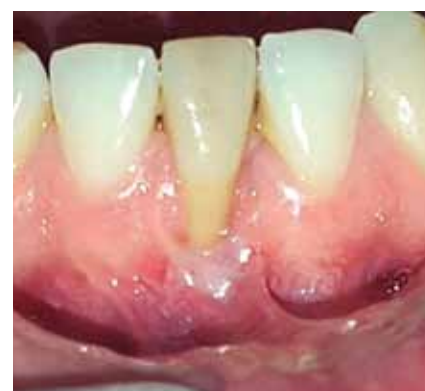

Figura 9: Foto posoperatoria.

de tipo quirúrgico, es de suma importancia que el paciente controle su higiene oral y haya cambiado por completo sus hábitos. Es fundamental la realización de los controles postoperatorios y el cuidado por parte del paciente.

El procedimiento de bolsillo puede ser el método de elección en casos en los que

solo debe tratarse una sola recesión, debido al mínimo traumatismo que se produce y a sus resultados estéticos.

El L-PRF debe considerarse como un biomaterial natural con poderosas propiedades mecánicas y biológicas que estimulan y favorecen la regeneración de los tejidos.

BIBLIOGRAFÍA

1. LEANDRO CHAMBRONE, FLÁVIA SUKEKAVA, MAURÍCIO G. ARAÚJO, FRANCISCO E. PUSTIGLIONI, LUIZ ARMANDO CHAMBRONE, AND LUIZ A. LIMA. *Root-Coverage Procedures for the Treatment of Localized Recession-Type Defects: A Cochrane Systematic Review* (Division of Periodontics, Department of Stomatology, School of Dentistry, University of São Paulo, São Paulo, SP, Brazil. Department of Dentistry, State University of Maringá, Maringá, PR, Brazil. Private practice, São Paulo, SP, Brazil.)
2. G. AGUDIO, M. NIERI, R. ROTUNDO, D. FRANCESCHI, P. CORTELLINI, AND G.P. PINI PRATO. *Periodontal Conditions of Sites Treated With Gingival-Augmentation Surgery Compared to Untreated Contralateral Homologous Sites: A 10- to 27-Year Long-Term Study* (Private practice, Bergamo, Italy. Department of Periodontology, University of Florence, Florence, Italy. Tuscan Academy of Dental Research (ATRO), Florence, Italy.)
3. GIULIO RASPERINI, RAFFAELE ACUNZO, ENRICO LIMIROLI. *Practical Applications. Decision Making in Gingival Recession Treatment: Scientific Evidence and Clinical Experience.* (Unit of Periodontology, Dental Clinic, Department of Surgical, Reconstructive and Diagnostic Science, Foundation IRCCS, Ca' Granda Policlinico, University of Milan, Milan, Italy.)
4. PETER B. RAETZKE. *Covering Localized Areas of Root Exposure Employing the "Envelope" Technique Accepted for publication 28 October 1984* (Department of Periodontology, University of Frankfurt Dental Clinic "Carolinum.", Frankfurt, West Germany, Formerly, Graduate Students in Periodontics, Indiana University School of Dentistry, Indianapolis, IN.)
5. DAVID M. DOHAN EHRENFEST, LARS RASMUSSEN AND TOMAS ALBREKTSSON. *Trend in Biotechnology 2009 Vol 27:3; 158-167. Classification of platelet concentrates: from pure platelet-rich plasma (P-PRP) to leucocyte- and platelet-rich fibrin (L-PRF)* (Department of Biomaterials, Institute of Clinical Sciences, The Sahlgrenska Academy at University of Gothenburg, Sweden)
6. EHRENFEST ET AL 2010 (*Arch Oral Biology*) DOHAN 2006 (*Triple O; 101:E51-5*), DOHAN 2010 (*J of Periodontology 81; 546-555*), DEL CORSO 2010 (*JLAD; 1:9; 27-35*). CHOUKROUN 2009: *Growth Factors 2009 Feb, 27(1): 63-9*
7. NELSON R. PINTO, ANDY TEMMERMAN, WIM TEUGHEL, ANA B. CASTRO, SIMONE CORTELLINI, MARC QUIRYNEN. *Technical Report • October 2016 DOI: 10.13140/RG.2.2.36712.88326. Consensus Guidelines on the Use of L-PRF from the 1st European Meeting on Enhanced Natural Healing in Dentistry.*